

• Заснований у грудні 1994 року

• Виходить 4 рази на рік

• Державна установа «Інститут стоматології та щелепно-лицевої хірургії Національної академії медичних наук України»

УДК 616.31(05)

ISSN 2078-8916

**Редакційна колегія:**

**С. А. Шнайдер** - головний редактор  
**А. П. Левицький** - науковий редактор  
**А. Г. Гулюк**  
**О. В. Дєньга**  
**В. А. Лабунець**  
**В. Я. Скиба**  
**О. І. Сукманський**  
**Т. П. Терешина**  
**Л. Д. Чулак**  
**И. К. Новицька**  
**О. Е. Рейзвіх** – відповідальний секретар редакції

**Редакційна рада**

**А. В. Алімський** (Москва, Росія)  
**С. Г. Безруков** (Сімферополь, Україна)  
**А. В. Борисенко** (Київ, Україна)  
**Г. Ф. Білоклицька** (Київ, Україна)  
**В. С. Бурдейний** (Одеса, Україна)  
**С. І. Жадько** (Сімферополь, Україна)  
**В. Н. Ждан** (Полтава, Україна)  
**Є. Н. Дичко** (Дніпропетровськ, Україна)  
**Г. Ф. Катурова** (Харків, Україна)  
**В. І. Куцевляк** (Харків, Україна)  
**Jan P. van Hooe** (Голандія)  
**Alex Mersel** (Ізраїль)  
**Borislav Milanov** (Софія, Болгарія)  
**В. К. Леонтєв** (Москва, Росія)  
**П. А. Леус** (Мінськ, Республіка Білорусь)  
**В. О. Маланчук** (Київ, Україна)  
**В. Ф. Максєв** (Львів, Україна)  
**І. С. Мащенко** (Дніпропетровськ, Україна)  
**О. В. Павленко** (Київ, Україна)  
**Г. Н. Пахомов** (Женева, Швейцарія)  
**Н. І. Смоляр** (Львів, Україна)  
**М. М. Угрин** (Львів, Україна)  
**Л. В. Харьков** (Київ, Україна)  
**Л. О. Хоменко** (Київ, Україна)  
**А. В. Цимбалістов** (Санкт-Петербург, Росія)  
**О. О. Челяпін** (Харків, Україна)  
**В. Н. Горохівський** (Одеса, Україна)  
**В. П. Неспрядько** (Київ, Україна)  
**І. К. Новицька** (Одеса, Україна)

**Засновники журналу**

Державна Установа «Інститут стоматології та щелепно-лицевої хірургії Національної академії медичних наук України»  
Асоціація стоматологів України  
Комунальна установа «Одеська обласна клінічна стоматологічна поліклініка»

**Журнал зареєстровано**

7 грудня 1994 року, свідоцтво: серія КВ, №1110

**Мова видання**

Українська, російська та англійська

Журнал включено до Переліку наукових видань, в яких можуть публікуватись основні результати дисертаційних робіт (Постанова президії ВАК України, №1328 від 21.12.2015)

Журнал «Вісник стоматології» реферується Інститутом проблем реєстрації інформації НАН України

Журнал обробляється та відображається в Українському реферативному журналі «Джерело»

Журнал індексується в системі Google Scholar

Електронна версія журналу представлена на сайті НБУ ім. В. І. Вернадського

Журнал представлений в базі даних РИНЦ (Наукова електронна бібліотека РФ)

Рекомендовано до друку рішенням Вченої ради ДУ «ІСЦЛХ НАМН» № 5 від 14.05.2018 р.

Відповідальність за достовірність наведених у наукових публікаціях фактів, цитат, статистичних та інших даних несуть автори

**Технічний редактор**

**Г. Є. Кудлюк**

**Літературний редактор**

**Н. В. Мозгова**

Макет і комп'ютерна верстка

**Г. Є. Кудлюк**

**Адреса редакції**

65026, Одеса,

вул. Рішельєвська, 11

тел. (048) 704-46-49, тел./факс (048) 728-24-84,

Державна установа «Інститут стоматології ЦЛХ НАМН»

E-mail: [vesnik@email.ua](mailto:vesnik@email.ua), [www.visnyk.od.ua](http://www.visnyk.od.ua)

**Передплатний індекс 74108**

рактирует ткани по модулю упругости, твердости и рентгенологической плотности.

По нашему мнению, перспективы дальнейших разработок в этом направлении, безусловно, связаны с введением в классификацию вариантной анатомии лицевого скелета не только для оценки сложности и адекватного планирования ДИ, но для прогнозирования и предупреждения развития отдалённых осложнений ДИ, а в целом создание классификации качества лицевого скелета.

Исследование является фрагментом научно-исследовательской работы Одесского национального медицинского университета «Усовершенствовать методы диагностики и лечения ятрогенного гайморита стоматогенного происхождения» (государственная регистрация №0109U008569).

### Список литературы

1. Миш К. Е. Ортопедическое лечение с опорой на дентальные имплантаты: пер. с англ. / Миш К. Е. – М.: Рид Элсивер, 2010. — 616 с.
2. Неспрядько В. П. Дентальна імплантологія: Основи теорії та практики / В. П. Неспрядько, П. В. Куш. – Харків: ВПП «Контраст», 2009. – 292 с.
3. Параскевич В. А. Дентальная имплантология: основы теории и практики / В. А. Параскевич. – Минск: Юнипресс, 2002. – 368 с.
4. Маланчук В. О. Оцінка якості кісткової тканини лицевого відділу черепа та класифікація її типів на основі біомеханічних параметрів / В. О. Маланчук, А. В. Копчак // Український медичний часопис. – 2013. – № 1. – С. 126-131.
5. Колотилов Н. Н. Качество тела – инновационный системный показатель / Н. Н. Колотилов // Лучевая диагностика, лучевая терапия. – 2014. – № 3-4. – С. 84-86.
6. Асмолова А. А. Верхнечелюстная постимплантационный синдром. Клинические наблюдения / А. А. Асмолова // Лучевая диагностика, лучевая терапия. – 2018. – № 1. – С. 78-81.
7. Гайворонский И. В. Анатомические корреляции при различных вариантах строения верхнечелюстной пазухи и альвеолярного отростка верхней челюсти / И. В. Гайворонский, М. А. Смирнова, М. Г. Гайворонская // Вестник Санкт-Петербургского университета. – 2008. – Сер. 11, вып. 3. – С. 95-99.
8. Гашимов Р.Г. Гайморита пазуха – чья она ? / Р.Г. Гашимов Т.А. Бабаев // Российская ринология. – 2001. – №1. – С.31-33.
9. Емельянова А. Н. Клиническое значение вариантов анатомического строения верхнечелюстной и лобной пазух: автореферат дис. на соискание учен. степени канд. мед. наук: спец. 14.01.03 «Болезни уха, горла и носа» / А. Н. Емельянова. – СПб. НИИ уха, горла, носа и речи. – Курск, 2012. – 25 с.
10. Пискунов В. С. Функциональное и клиническое значение анатомических структур, формирующих полость носа: дис. ... доктора мед. наук: 14.00.04 / Пискунов Виктор Серафимович. – М., 2009. – 145 с.
11. Талалаенко И. А. Решётчатая воронка как ключевая структура остиомеатального комплекса у больных с хроническими воспалениями передней группы околоносовых пазух / И. А. Талалаенко // Ринология. – 2013. – № 2. – С. 5– 16.
12. Васильев А. Ю. Лучевая диагностика в стоматологии / Васильев А. Ю., Воробьев Ю. И., Трутен В. П. – М.: Б. и., 2007. – 495 с.

### REFERENCES

1. Mish K. E. Orthopaedic treatment based on dental implants: trans. from English. – M.: Rid Jelsiver; 2010: 616.
2. Nesprjad'ko V. P., Kushh P. V. Dental'na implantologija: Osnovy teorii' ta praktyky [Implant dentistry: theory and practice] Harkiv: VPP «Kontrast»; 2009:292.
3. Paraskevich V. A. Dental'naja implantologija: osnovy teorii' i praktiki [Dental implantology: fundamentals of theory and practice]. Minsk: Junipress, 2002. – 368 с.

4. Malanchuk V. O., Kopchak A. V. Assessment of the quality of the bone tissue of the face and classify its types on the basis of biomechanical parameters. *Ukrai'ns'kyj medychnyj chasopys*. 2013;1:126-131.

5. Kolotilov N. N. The quality of the body is a system indicator. *Lučevaja diagnostika, lučevaja terapija*. 2014;3-4:84-86.

6. Acmolova A. A. Maxillary post-implantation syndrome. Clinical observation. *Lučevaja diagnostika, lučevaja terapija*. 2018;1:78-81.

7. Gajvoronskij I. V., Smirnova M. A., Gajvoronskaja M. G. Anatomical correlation with different variants of the structure of the maxillary sinus and alveolar process of maxilla. *Vestnik Sankt-Peterburgskogo universiteta*. 2008;11(3):95-99.

8. Gashimov R.G., Babaev T.A. Sinus sinus-whose is it? *Rossijskaja rinologija*. 2001;1:31-33.

9. Emel'janova A. N. *Kliničeskoe znachenie variantov anatomiceskogo stroenija verhneceljustnoj i lobnoj pazuh* [Clinical significance of variants of anatomical structure of maxillary and frontal sinuses]: Abstract of a candidate's thesis of medical sciences. *SPb. NII uha, gorla, nosa i rechi. Kursk*; 2012:25.

10. Piskunov V. S. *Funkcional'noe i kliničeskoe znachenie anatomiceskikh struktur, formirujushih polosť nosa* [Functional and clinical significance of anatomical structures forming the nasal cavity]: Dissertation of doctor of medical sciences. *Moskva*; 2009:145.

11. Talalaenko I. A. Lattice funnel as a key structure of the ostiomeatal complex in patients with chronic inflammation of the anterior group of the paranasal sinuses. *Rinologija*. 2013;2:5– 16.

12. Vasil'ev A. Ju., Vorob'ev Ju. I., Truten' V. P. *Lučevaja diagnostika v stomatologii* [Radiation diagnosis in dentistry]. *M.: B. i.*; 2007:495.

Поступила 24.04.18



УДК 616.716.8:616.314.165-002-089.87

**Е. Ю. Стоян, Е. Г. Денисова, И. И. Соколова**

Харьковский национальный медицинский университет

### ЦИСТЭКТОМИЯ – СОВРЕМЕННЫЕ АСПЕКТЫ ПРОБЛЕМЫ

*В структуре доброкачественных опухолей костей лица кисты челюстей составляют 80 %, имеют бессимптомное течение, когда их размеры достигают значительных параметров, что определяет необходимость коррекции алгоритмов ведения таких пациентов, совершенствование методов остеointеграции. Разработанный метод цистэктомии позволяет сохранить длину корня, а также обеспечить полноценное восстановление утраченных костных структур с целью сохранения функциональной ценности зубов.*

**Ключевые слова.** Деструкция костной ткани, радикулярная киста цистэктомия.

**Е.Ю. Стоян, Е.Г. Денисова, И.И. Соколова,**

Харківський національний медичний університет

### ЦИСТЕКТОМІЯ - СУЧАСНІ АСПЕКТИ ПРОБЛЕМИ

*У структурі доброякісних пухлин кісток обличчя кісти щелеп складають 80 %, мають безсимптомний*

© Стоян Е. Ю., Денисова Е. Г., Соколова И. И., 2018.

перебіг, коли їх розміри досягають значних параметрів, що визначає необхідність корекції алгоритмів ведення таких пацієнтів, вдосконалення методів остеointegraції. Розроблений метод цистектомії дозволяє зберегти довжину кореня, а також забезпечити повноцінне відновлення втрачених кісткових структур з метою збереження функціональної цінності зубів.

**Ключові слова.** Деструкція кісткової тканини, радикулярна кіста цистектомія.

**E. Y. Stoyan, E. G. Denysova, I. I. Sokolova**

Kharkiv National Medical University

## CYSTECTOMY - CONTEMPORARY ASPECTS OF THE PROBLEM

### ABSTRACT

*In the structure of benign tumors of the bones of the face, the cysts of the jaws account for 80 %, have an asymptomatic course when their dimensions reach significant parameters. The search for new methods of conducting cystectomy remains quite urgent.*

**Objective.** Increase of the efficiency of complex conservative-surgical treatment of apical cysts of jaws.

**Materials and methods of research.** 28 patients with radial cysts of jaws were treated, two groups were formed: 10 – control group (CG), 18 persons - basic (BG). In CG, traditional cystectomy was used. In BG - the author's technique of cystectomy, which consists in the cyst excision, treatment of its bed with 36 % solution of polysacral acid, ultrasound treatment of the bone cavity and the apex of the tooth root, filling the cavity with the Stimul-Oss material (Patent for the useful model «Method of combined cystectomy» UA 123199 from 12.02.2018, Bulletin № 3).

**Results.** In the main group, the course of the postoperative period has no specific features. After 3 months, all patients on CBCT - formation of unstructured bone tissue. After 6 months, the full bone was identified radiographically.

**Conclusions.** The results allow us to recommend the developed tactics of cystectomy with preservation of the root length and functional integrity of the dento-jaw system, which is quite relevant for the general health of patients.

**Keywords.** Destruction of bone tissue, radicular cyst cystectomy.

Поиск новых методов лечения одонтогенных кист челюстей продолжает оставаться актуальной проблемой хирургической стоматологии. Это обусловлено тем, что за последние годы в структуре доброкачественных опухолей костей лица кисты челюстей составляют 80 %, частота же возникновения периапикальной гранулемы колеблется между 9,3 и 87,1 %, а развитие радикулярных кист – от 6 до 55 %. Клинически доказано, что с увеличением периапикальных поражений возможность развития апикальных кист увеличивается [1, 3, 6].

В большинстве случаев хронический гранулематозный периодонтит, который является начальным этапом развития радикулярных кист, имеет бессимптомное течение и нередко выявляется только при рентгенологическом обследовании пациента вовремя планировании ортопедического лечения. Нужно отметить, что выраженное обострение хронического процесса, на сегодняшний день встречается реже вследствие неконтролируемого применения антибактериальных препаратов пациентами по каким-либо общесоматическим причинам, тем самым отдаляя необходимое стоматологическое вмешательство. При этом размеры радикулярных кист достигают значительных параметров.

Следовательно, возникает необходимость в коррекции алгоритмов ведения пациентов с радикулярными кистами челюстей, совершенствование методов остеointegraции и восстановления утраченных костных структур с целью сохранения функциональной ценности зубов.

Операция цистэктомии предполагает вылушивание оболочек кисты, при этом образуются костные полости, для заполнения которых используют различные трансплантаты, изготовленные из нативной или искусственной кости [2].

Исследования показали, что ультразвуковое воздействие на ткани челюстно-лицевой области эффективно и перспективно в лечебно-профилактическом аспекте [10]. Кроме того, ультразвуковое воздействие улучшает визуализацию операционного поля, обеспечивает надежный гемостаз, имея при этом избирательное воздействие на патологические ткани, не повреждая здоровые ткани [5, 7, 8, 9]. Гистологически было определено, что ультразвук обладает атравматическим свойством, которое состоит в сохранении остецитов с интактными ядрами в области остеотомии и в снижении действия провоспалительных цитокинов [5].

Однако, остается дискуссионным вопрос выбора уровня резекции корня зуба или целесообразности сохранения его полной длины. Таким образом, поиск новых методик проведения цистэктомии остается и на сегодняшний день достаточно актуальным.

**Цель работы.** Повышение эффективности комплексного консервативно-хирургического лечения радикулярных кист челюстей.

**Материалы и методы исследования.** На кафедре стоматологии ХНМУ было проведено лечение 28 пациентов в возрасте от 35-46 лет по поводу радикулярных кист челюстей. Пациенты были разделены на две группы: 10 – контрольная (КГ), 18 человек – основная (ОГ). Все пациенты обследованы в полном объеме с применением конусно-лучевой компьютерной томографии

(КЛКТ) для уточнения размеров и локализации очагов деструкции. При этом акцентировали внимание на отсутствии свищей при значительных размерах деструктивных изменений.

Пациентам КГ применяли традиционную тактику цистэктомии с резекцией верхушки корня зуба: после предварительного эндодонтического лечения по современным протоколам. Хирургический этап заключался в выполнении *incisio* под соответствующей анестезией, отслоении слизисто-надкостничного лоскута, вылушивание оболочки кисты, антисептической обработке операционного поля, резекции верхушки корня, выполнении полости кисты остеопластическим материалом, укладки слизисто-надкостничного лоскута на место, наложении глухих швов. Назначалась антибактериальная терапия: Цифран СТ 500 по 1 таблетке 2 раза в день, Лоратадин по 1 таблетке в день 5-7 суток, Брустан по 1 таблетке на 6-8 часов в остроболовой период.

Пациентам ОГ, после эндодонтического лечения проводили хирургическое вмешательство: серповидный или трапециевидный разрез в проекции корня зуба (корней зубов) под соответствующей анестезией, отслоение слизисто-

надкостничного лоскута, вылушивание полости кисты с последующей обработкой полости 36 % раствором поликрезуленовой кислоты 1-2 минуты, промывание физиологическим раствором. Костную полость и верхушку корня зуба обрабатывали ультразвуком аппаратом UDS-L LED ULTRASONIC SKALER («Woodpecker») с насадкой E9 используя шарообразный алмазный бор под ванночкой из 0,05 % раствора хлоргексидина биглюконата в течение 5 минут ультразвуковым, интенсивностью воздействия 3-20 W с частотой  $28 \pm 3$  kHz в режиме работы 40 с – действия, 20 с – остановка. В подготовленное ложе кисты вводят губку «Стимул-Осс», слизисто-надкостничный лоскут укладывают на место и рану ушивают наглухо кетгутом. В послеоперационном периоде назначают рассасывания таблеток «Септефрил» по 0,2 мг 6 раз в день в течение 4-7 дней, Брустан по 1 таблетке на 6-8 часов в остроболовой период (получен Патент на полезную модель «Спосіб комбінованої цистектомії» UA 123199 от 12.02.2018, Бюлетень № 3).

Результаты проведенных лечебных мероприятий контролировали через 3 и 6 месяцев путем КЛКТ исследования.

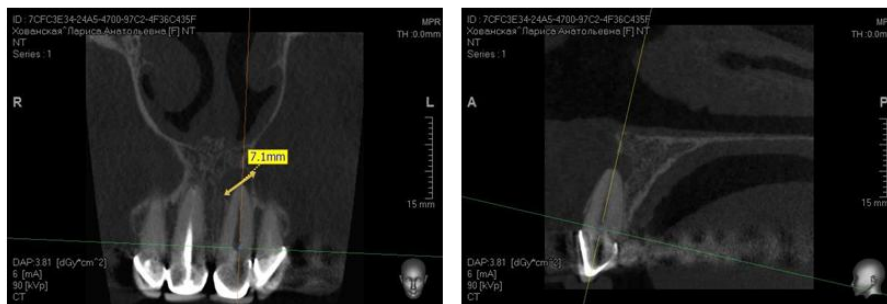


Рис 1. Фрагмент КЛКТ периапикальных тканей 21 зуба, 18.11.2016.

**Результаты.** В результате лечения у всех пациентов контрольной группы наблюдались постоперационные боли в течение 5-6 дней; периостальные явления – у 8 человек, что требовало хирургического вмешательства и назначения комплексной антибактериальной терапии. У 2 пациентов выраженность общей симптоматики явилась показанием к удалению зуба. Через 3 месяца у пациентов данной группы на КЛКТ установлено уменьшение очага деструкции у 3 человек, у 5 – рентгенологическая картина оставалась без изменения по сравнению с исходной ситуацией. Через 6 месяцев на КЛКТ – уменьшение очага деструкции констатировали только у 5 пациентов.

В основной группе течение послеоперационного периода было спокойным, прием обезболивающих препаратов понадобился лишь в течении

1-2 суток. Через 3 месяца от начала лечения у всех пациентов данной группы на КЛКТ наблюдали формирование неструктурированной костной ткани. Через 6 месяцев рентгенографическая картина в бывшем очаге патологического процесса практически соответствовала полноценной костной ткани.

Эффективность способа иллюстрирует следующий клинический пример. Пример. Больная Х., 1960 г. р., обратилась к стоматологу с целью санации полости рта. После клинико-рентгенологического обследования установлен диагноз: радикулярная киста альвеолярного отростка верхней правой челюсти в области 21. Анамнез: зуб был лечен по поводу кариеса, болевых ощущений не наблюдалось. Объективно: слизистая оболочка бледно-розовая, не изменена, 21 зуб под пломбой, изменен в цвете, перкуссия

безболезненна. При пальпации с вестибулярной стороны определялась податливость кортикальной пластинки в области проекции верхушки корня 21. Дополнительные методы обследования: на КЛКТ сегмента 21 зуба определяется деструкция костной ткани в области верхушки 21 зуба с четкими контурами в диаметре около 7,1 мм, наружная кортикальная пластинка отсутствует. Корневой канал 21 зуба не запломбирован (рис. 1).

Лечение: с целью подготовки к операции проведено эндодонтическое лечение 21 зуба. Выполнена операция цистэктомии в области 36 зуба. Произведена торусальной анестезией Sol. Artifini 1: 100 000 – 1,7 мл выполнена трапециевидная периостотомия с вестибулярной стороны в области 36 зуба, отслоен слизисто-надкостничный лоскут. В области корней 36 зуба определен дефект кортикальной пластинки, который расширен с помощью бормашины. Киста вылущена со всеми своими оболочками, ложе обработано препаратом, действующим веществ-

вом которого является 36 % раствор поликрезуленовой кислоты в течение 1-2 минуты, операционное поле промыто физиологическим раствором, костную полость и верхушку корня зуба обработано ультразвуком согласно описанной ранее методики. Ложе кисты выполнено губкой «Стимул-Осс». Слизисто-надкостничный лоскут уложен на место, и рана ушита наглухо кетгутум. В послеоперационном периоде назначено рассасывание препарата «Септефрил» 0,2 мг 6 раз в день 5 дней. Послеоперационный период прошел без осложнений, рана зажила первичным натяжением. Через 4 месяца проведена компьютерная томограмма сегмента 21 зуба – в области дефекта определяется костная ткань губчатого строения, есть участки неоднородности в месте проведения операции. При контрольном осмотре через 6 месяцев жалоб больная не предъявляла. На контрольной рентгенограмме нижней челюсти в переднем отделе дефект костной ткани не определен (рис. 2).

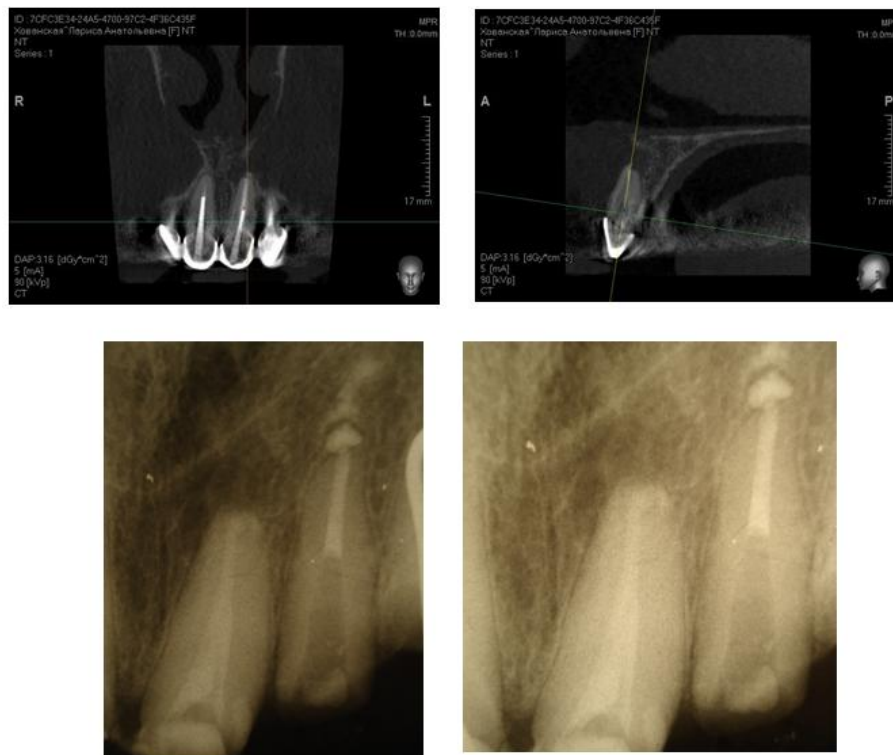


Рис 2. Фрагмент КЛКТ и дентальные снимки периапикальных тканей 21 зуба, 03. 03. 2017.

**Выводы.** Таким образом, полученные результаты позволяют корректировать алгоритм ведения пациентов с апикальными кистами челюстей и рекомендовать разработанную тактику цистэктомии с сохранением длины корня, которая обеспечивает функциональную целостность зубо-челюстной системы, что достаточно актуально для общесоматического здоровья пациентов.

### Список литературы

1. **Dudij P. F.** Methods of radiological diagnostics of the reparative process of periapical tissues after treatment of apical periodontitis. *Promeneva diagnostyka, promeneva terapija*. 2012;2–3:18–22. 10.
2. **Zykin A. G.** An integrated approach to early diagnosis of odontogenic cystic jaw formations of different Genesis, prone to relapse and aggressive infiltrative growth. *Problemy stomatologii*. 2014;6:31–34.
3. **Auluck A., Suhas S., Pai K.M.,** Multiple odontogenic keratocysts: report of a case. *J Can Dent Assoc*. 2006 Sep;72(7):651-6.

4. Berengo M., Bacci C., Sartori M., et al. Histomorphometric evaluation of bone grafts harvested by different methods. *Minerva Stomatol.* 2006;55:189-98.
5. Crosetti E., Battiston B., Succo G. Piezosurgery in head and neck oncological and reconstructive surgery: personal experience on 127 cases. *Acta Otorhinolaryngol Ital* 2009; 29:1-9.
6. Fernandes M., Ataide Id. Nonsurgical management of periapical lesions. *J Conserv Dent.* 2010 Oct-Dec; 13(4): 240-245
7. Robiony M., Polini F., Costa F., et al. Ultrasonic bone cutting for surgically assisted rapid maxillary expansion (SARME) under local anaesthesia. *Int J Oral Maxillofac Surg.* 2007;36:267-9.
8. Sakkas N., Otten J.E., Gutwald R., et al. Transposition of the mental nerve by piezosurgery followed by postoperative neurosensory control: a case report. *Br J Oral Maxillofac Surg.* 2008;46:270-1.
9. Seshan H., Konuganti K., Zope S. Piezosurgery in periodontology and oral implantology. *J Indian Soc Periodontol.* 2009;13:155-6
10. Vercellotti T., Pollack A.S. A new bone surgery device: sinus grafting and periodontal surgery. *Compend Contin Educ Dent* 2006;27: 319-25.

Поступила 19.04.18



УДК: 616.724 -056.7

**К. А. Семенов, к. мед. н.**

ДУ «Дніпропетровська медична академія  
Міністерства охорони здоров'я України»

### СПАДКОВА СХИЛЬНІСТЬ ДО РОЗВИТКУ ЗАХВОРЮВАНЬ СКРОНЕВО- НИЖНЬОЩЕЛЕПНОГО СУГЛОБА

Одним з факторів розвитку патології скронево-нижньощелепного суглоба (СНЩС) є спадковий дефект формування сполучної тканини, наявність якого можна визначити за генетичними маркерами. До генетичних маркерів, що характеризують схильність і характер перебігу захворювань скронево - нижньощелепного суглоба (СНЩС) відносять: зміни в гені колагену типу II (COL2A1); мутацію в гені MMP - 1, мутацію в генах координуючих стан рецепторів естрогенів ER - α і ER - β в остеобластів та їх фізіологічну активність; експресію цитокінів, насамперед IL-1 і TNF-α, що грають велику роль в розвитку морфологічних змін; мутацію гена GSTM.

По зішкрібу букального епітелію слизової оболонки порожнини рота у пацієнтів визначали зміни в генах, що характеризують розвиток або схильність до розвитку патології СНЩС. У дослідженні взяли участь 10 пацієнтів: 5 жінок і 5 чоловіків у віці від 25 до 50 років.

Аналіз проводили в лабораторії молекулярно - генетичних досліджень - ТОВ «Гермедтех», м.Одеса.

На основі генетичного дослідження за певним набором генетичних маркерів і їх цифровому значенню був зроблений прогноз перебігу патологічного процесу, і виконані подальші лікувальні заходи.

**Ключові слова:** захворювання скронево-нижньощелепного суглоба, пацієнти, результати генетичного дослідження.

**К. А. Семенов**

ГУ «Днепропетровская медицинская академия  
Министерства здравоохранения Украины»

### НАСЛЕДСТВЕННАЯ ПРЕДРАСПОЛОЖЕННОСТЬ К РАЗВИТИЮ ЗАБОЛЕВАНИЙ ВИСОЧНО – НИЖНЕЧЕЛЮСТНОГО СУСТАВА

Одним из факторов развития патологии височно-нижнечелюстного сустава (ВНЧС) является наследственный дефект формирования соединительной ткани, наличие которого можно определить по генетическим маркерам. К генетическим маркерам, характеризующим предрасположенность и характер течения заболеваний височно – нижнечелюстного сустава (ВНЧС) относят: изменения в гене коллагена типа II (COL2A1); мутацию в гене MMP – 1, мутацию в генах координирующих состояние рецепторов эстрогенов ER - α и ER - β в остеобластах и их физиологическую активность; экспрессию цитокинов, прежде всего ИЛ-1 и TNF-α, играющих большую роль в развитии морфологических изменений; мутацию гена GSTM.

По соскобу букального эпителия слизистой оболочки полости рта у пациентов определяли изменения в генах, характеризующих развитие или предрасположенность к развитию патологий ВНЧС. В исследовании приняли участие 10 пациентов: 5 женщин и 5 мужчин в возрасте от 25 до 50 лет.

Анализ проводили в лаборатории молекулярно – генетических исследований – ООО «Гермедтех», г. Одесса. На основе генетического исследования по определенному набору генетических маркеров и их цифровому значению был сделан прогноз течения патологического процесса, и выполнены дальнейшие лечебные мероприятия.

**Ключевые слова:** заболевания височно – нижнечелюстного сустава, пациенты, результаты генетического исследования.

**К. А. Семенов**

The State Establishment "Dnipropetrovsk Medical  
Academy of the Ministry of Healthcare of Ukraine"

### HEREDITARY PREDISPOSITION TO THE DEVELOPMENT OF DISEASES OF THE TEMPOROMANDIBULAR JOINT

#### REFERENCES

A hereditary defect of connective tissue formation is one of the factors causing development of the temporomandibular joint pathology. This defect may be identified based on genetic markers. Genetic markers, characterizing a predisposition and a type of course of temporomandibular joint diseases (TMJ) include: changes in collagen gene of type II (COL2A1); a mutation in matrix metalloproteinase gene – 1, mutation in genes coordinating the state of estrogen receptors ER - α and ER - β in osteoblasts and their physiological activity; cytokine expression, first of all of IL-1 and TNF-α, which play a

## ЗМІСТ

## ЕКСПЕРИМЕНТАЛЬНО-ТЕОРЕТИЧНИЙ РОЗДІЛ

- Кононова О. В., Вит В. В., Борисенко А. В.** Гистологические показатели десны крыс при действии адреналина, адrenoблокаторов и квертулина на фоне экспериментального дисбиоза 2
- Вишневская А.А.** Оценка регенеративных свойств плазмогеля из тромбоцитарной аутоплазмы на основании биохимических исследований в эксперименте 5
- Михальченко С.В., Макаренко О.А., Шнайдер С.А.** Экспериментальное обоснование профилактики и лечения заболеваний тканей пародонта у рабочих шинного производства 8
- Марков О. В.** Вплив переокисненої соняшникової олії на стан пародонта щурів 14
- Лабуш Ю. З.** Розвиток стоматиту у щурів, які вживали переокиснену соняшникову олію

## ТЕРАПЕВТИЧНИЙ РОЗДІЛ

- Цевух Л.Б., Бугерук В.В., Новикова Ж.А.** Ретроспективный анализ стоматологического статуса пациентки с корригированным врожденным пороком сердца 21
- Белоклицкая Г. Ф., Горголь К. О., Кирьяченко С. П.** Влияние полиморфизма G308A гена *TNF-α* у лиц молодого возраста (18-25 лет) на возникновение заболеваний тканей пародонта
- Kotelevskiy R. A., Mamedov R. V., Kobylak S. S., Gurjev Ju. S.** Condition of periapical tissues in endodontically treated teeth. 28

## ОРТОДОНТИЧНИЙ РОЗДІЛ

- Мельник В.С., Кучмаш Я.О.** Питання інформованості батьків пацієнтів про ортодонтичне лікування 33
- Фур М. Б.** Характер зубощелепних аномалій у дітей з соматичною патологією, які перебувають в інтернатних закладах 35

## ОРТОПЕДИЧНИЙ РОЗДІЛ

- Мороз Ю. Ю., Неспрядько В. П., Лисейко Н. В.** Розробка та клінічне впровадження алгоритму адаптації пацієнтів до незнімних зубних протезів з використанням функціонально-діагностичного комплексу TScan III/BioPak EMG 42

## ХІРУРГІЧНИЙ РОЗДІЛ

- Шнайдер С. А., Асмолова А.А., Асмолова Е.А.** Отдалённые осложнения дентальной имплантации: роль качества лицевого скелета 47
- Стоян Е.Ю., Денисова Е.Г., Соколова И.И.** Цистэктомия – современные аспекты проблемы 50
- Семенов К.А.** Спадкова схильність до розвитку захворювань скронево-нижньощелепного суглоба 54
- Гулюк А.Г., Іванченко С. В.** Клінічний випадок вторинної кісткової пластики при вродженій сполученій розщілині верхньої губи 59

## СТОМАТОЛОГІЯ ДИТЯЧОГО ВІКУ

- Горзов С.С., Кедик Р.Є., Сабов А.М., Парлаг В.В.** Обґрунтованість використання проективної методики (модифікованого тесту «три дерева») у дітей старшого дошкільного віку на прийомі в дитячого лікаря-стоматолога. 64
- Велеган М. М., Горзов В.В., Лебедева О. І.** Дослідження і корекція психоемоційного стану дітей старшого дошкільного віку 3-6 років м. Ужгород та ужгородського району з метою створення умов ефективного стоматологічного прийому 67
- Шлапак С.П., Кіндрат Н.В., Пецюх І.С., Гриненко Є.М.** Поширеність стоматологічних захворювань дітей 12 і 15 років закарпатської області 70
- Іванчишин В.В., Стадник У.О.** Оцінка ефективності профілактики карієсу фісур у дітей 72