

УДК 618.3-022-06:616.45-053.32-091.8
DOI: 10.15587/2519-4798.2017.105328

ВЛИЯНИЕ МАТЕРИНСКОЙ ИНФЕКЦИИ НА МОРФО-ФУНКЦИОНАЛЬНОЕ СОСТОЯНИЕ КОРЫ НАДПОЧЕЧНИКОВ НЕДОНОШЕННЫХ ПЛОДОВ

© В. Д. Товажнянская, И. В. Сорокина

Установлено, что многие заболевания, возникшие в разные периоды онтогенеза, являются результатом нарушений, происходящих во внутриутробном периоде. Надпочечники, как один из главных органов, активно реагирующих на стресс, крайне важны для нормального развития организма. Несмотря на многочисленные исследования в перинатальном периоде, проблема влияния инфекции беременной на морфо-функциональное состояние надпочечных желез плода практически не изучена

Ключевые слова: надпочечники, плоды, внутриутробная инфекция, гипоксия, недоношенность, стресс, мертворожденность, фетоплацентарная недостаточность

1. Введение

В настоящее время становится все более очевидным, что в охране здоровья детей ведущее место занимают проблемы внутриутробного развития [1]. Различные изменения, происходящие в организме матери при стрессовых ситуациях и других экстремальных воздействиях, вызывают соответствующие адаптивные изменения в провизорных органах и в дефинитивных тканях плода [2]. Многочисленными исследованиями установлено, что многие заболевания, возникшие в разные периоды онтогенеза, являются результатом нарушений, происходящих во внутриутробном периоде [3]. Диагностика и профилактика таких заболеваний невозможны без знаний особенностей структуры материнско-плодовых взаимоотношений [4]. Пороки развития, мертворождения, задержка внутриутробного развития, фетоплацентарная недостаточность и остальная перинатальная патология может быть следствием инфицирования матери [5]. Инфицирование плода возможно как вследствие острой инфекции у матери, так и вследствие активации хронического процесса [6]. Наиболее частным спутником инфекционной патологии матери является хроническая внутриутробная гипоксия (ХВГ), которая может привести к развитию хронических заболеваний, к ухудшению качества жизни ребенка, а иногда к инвалидизации и летальному исходу [7].

2. Обоснование исследования

Надпочечные железы, как один из главных органов, активно реагирующих на стресс, крайне важны для нормального развития и жизнедеятельности организма [6]. Являясь чрезвычайно чувствительными к воздействию факторов окружающей среды, надпочечники служат одним из центральных звеньев в гормональной регуляции адаптивных процессов [7].

Однако, несмотря на многочисленные морфологические исследования надпочечников в перинатальном периоде, проблема влияния инфекции беременной на морфо-функциональное состояние надпочечных желез плода практически не изучена [8]. В литературе сведения противоречивы и немногочисленны [9].

3. Цель исследования

Изучить влияние материнской инфекции и хронической внутриутробной гипоксии на морфо-функциональное состояние коры надпочечников недоношенных плодов.

4. Материалы и методы исследования

Материал брался из вскрытий, которые проводились на базе КЗОЗ «Харьковского областного клинического перинатального центра» с 2015 до 2016 гг. В выборку вошли 42 недоношенных плода со сроком гестации 24–36 недель.

Полученный материал распределялся по наличию или отсутствию хронической внутриутробной гипоксии (ХВГ) и плацентита. Полученные секции были разделены на 3 группы: группа контроля (плоды от матерей с физиологической беременностью – 7 плодов, средний срок гестации – $30,3 \pm 0,7$ недели), группа сравнения (плоды от матерей, беременность которых была осложнена хронической внутриутробной гипоксией – ХВГ – 12 плодов, средний срок гестации $29,3 \pm 0,7$ недель), группа инфекций (плоды от матерей, беременность которых была осложнена инфекциями, вызванными различными возбудителями – 23 плода, средний срок гестации – $27,8 \pm 0,65$ недель).

У всех плодов извлекались надпочечники, фиксировались в 10 % формалине, затем заливались в парафин. Для исследования был использован гистологический метод: окраска срезов гематоксилином и эозином для обзорной микроскопии. Микропрепараты изучались на микроскопе «Olympus BX-41». Морфометрическое исследование осуществлено на компьютерных изображениях: проводилось вычисление относительных объемов основных структурных компонентов, при подсчете плотности клеток каждой зоны, площади ядер, клеток и цитоплазмы в надпочечниках, исследование выполнялось с помощью программы Photoshop CS5.

Иммуногистохимическое исследование проводили на парафиновых срезах толщиной 5–6 мкм непрямой методом Кунса [10] с использованием антисыворотки к кортизолу (Novocastra Laboratories

Ltd, UK), клетки интерлейкин-продуценты определяли с помощью моноклональных антител (МКАт) к интерлейкину-6 (ИЛ-6) и фактору некроза опухоли α (ФНО) (Novocastra Laboratories Ltd). Коллагены типировали МКАт к коллагену I типа (Novocastra Laboratories Ltd.) и III типа (ИМТЕК, Ltd, Россия). Как люминесцентные метки использовали F (ab)-2 – фрагменты кроличьих антител против иммуноглобулинов мыши, меченных ФИТЦ (флуоресцеина изотиоцианат). Препараты изучали в люминесцентном микроскопе «Axioskop 40» (Carl Zeiss, Германия). Измеряли оптическую плотность иммунофлюоресценции [11] и выражали ее в условных единицах свечения (ус. ед. св.). Полученные данные статистически обрабатывали с помощью лицензионного пакета прикладных программ Microsoft Excel. Применяли методы вариационного, альтернативного (определение среднего арифметического, среднего квадратического отклонения, стандартной ошибки среднего арифметического, оценки распределения величин) анализов [12]. Для малых выборок применяли непараметрический U-тест Манна-Уитни-Уилкоксона [13].

5. Результаты исследования

При макроскопическом исследовании надпочечников недоношенных плодов, установлено, что во всех группах они имели округло-треугольную форму, покрыты соединительнотканной капсулой. На разрезе определялось желтоватое корковое и охряно-желтое мозговое вещество.

Микроскопически дефинитивная кора у недоношенных плодов уже хорошо контурировалась. Клетки коры образуют эпителиальные тяжи, промежутки между ними заполнены рыхлой соединительной тканью, в которой проходят кровеносные капилляры и нервные волокна.

Клубочковая зона в контрольной группе образована небольшими неправильной формы «клубочками», которые содержат небольшие клетки со светлой цитоплазмой и небольшим плотным темным ядром. У недоношенных плодов аркадные структуры заметны только местами. Пучковая зона занимает среднюю часть органа и у недоношенных не более чем в 1,5 раза шире клубочковой. Эта зона представлена спонгиозитами преимущественно со светлыми овальными ядрами и эозинофильной цитоплазмой. Доминирует в группе контроля фетальная зона. Она представлена плотно расположенными клетками с умеренно светлыми ядрами, в которых просматривается ядрышко, и богатой ацидофильной цитоплазмой.

Иммуногистохимическое исследование гормонопродукции с антисывороткой к кортизолу показало умеренную экспрессию кортизола в дефинитивной коре, что свидетельствует о нормальном развитии надпочечников. Исследование содержания

коллагенов I и III типов показало умеренное их присутствие в стенках сосудов и в капсуле органа. Однако, их присутствие в строме и особенно высокая экспрессия коллагена III типа в фетальной зоне, свидетельствует о незрелости органа. Местами в строме отмечаются мелкие, слабо люминесцентные участки свечения ИЛ-6 и ФНО α .

При ХВГ в надпочечниках установлено, что клубочковая зона коры образована неправильной формы «клубочками», эндокриноциты этой зоны небольшие и темные. Ядра клеток равномерно интенсивно окрашивались гематоксилином, были преимущественно овальной формы. Цитоплазма окрашивалась эозином равномерно однородно. Эта зона группы сравнения выглядит более рыхлой, но при этом ее толщина почти не изменилась, а количество клеток и площадь клеток достоверно ниже ($P \leq 0,001$) (табл. 1). В клубочковой зоне очагово наблюдалось разрастание стромы органа, иногда в виде «рубцов», которые неравномерно накапливали коллаген I типа, который выявлялся в виде интенсивной иммунофлюоресценции. В группе сравнения у недоношенных плодов наиболее выражена была пучковая зона. Количество клеток в поле зрения увеличена, однако площадь клеток и их ядер меньше (табл. 2). У недоношенных детей встречается много двуядерных клеток. В некоторых клетках отмечались кариорексис и кариолизис. В пучковой зоне определялись очаги цитолиза и резорбции спонгиозитов с образованием пустот. Также наблюдалось выраженное кровенаполнение синусоидов в надпочечниках группы сравнения (рис. 1).

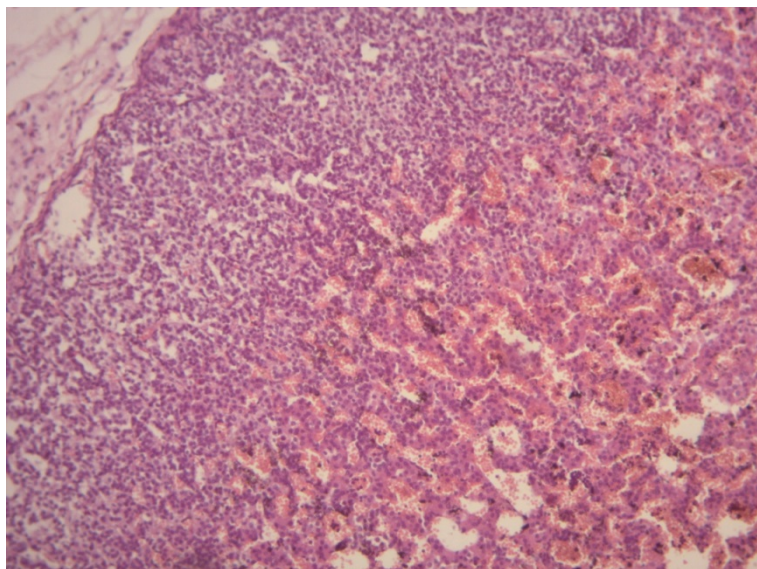


Рис. 1. Выраженное кровенаполнение синусоидов надпочечника группы сравнения, недоношенный плод. Окраска гематоксилином и эозином, $\times 100$

Эндокриноциты фетальной коры светлые, имеют более кубическую форму. Клетки расположены довольно рыхло. Фетальная зона сужена, меньше и количество клеток в поле зрения и площадь клеток и их ядер (табл. 3).

При иммуногистохимическом исследовании обнаружено, что экспрессия кортизола в пучковой зоне плодов группы сравнения практически равна показателя группы контроля, а в фетальной зоне снижена. Эти данные указывают на снижение морфо-функциональной активности фетальной коры и ускоренное созревание надпочечников в ответ на ХВГ. Местами в строме определялись слабо люминесцентные участки свечения ИЛ-6 и ФНО α.

При гистологическом исследовании надпочечников группы инфекций определено, что клубочковая зона представлена небольшими темными клетками с небольшим ядром. Эта зона значительно уменьшена у недоношенных плодов по сравнению, как с группой контроля, так и с группой сравнения. Но при этом площадь клеток ее увеличена, как и площадь ядер, и также их больше в поле зрения (табл. 1). Некоторые клетки имели светлое ядро с комками хроматина, которые хорошо просматривались, и светлую эозинофильной цитоплазму. В клубочковой зоне наблюдается разрастание стромы, которая представлена рыхлой соединительной тканью. Очагово просматриваются разрастание ее в виде «рубцов», как и в группе сравнения.

ковой коре выражены участки цитолиза и резорбции спонгиоцитов с формированием пустот (рис. 2). Заметны кариорексис и кариолизис. Также наблюдается выраженное кровенаполнение синусоидов. Во многих клетках наблюдается митотическая активность.

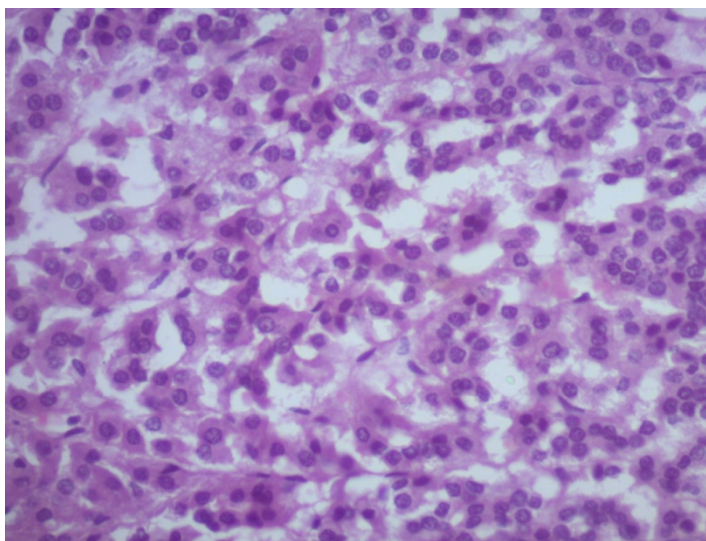


Рис. 2. Цитолиз и резорбция спонгиоцитов надпочечника недоношенного плода группы инфекций. Окраска гематоксилином и эозином, ×400

Таблица 1
Основные морфометрические параметры клубочковой зоны надпочечников у недоношенных плодов

Группы исследования		Ширина зоны, %	Количество клеток, в поле зрения	Площадь клеток, мкм ²	Площадь ядер, мкм ²
Недоношенные	Контроль	20,44±0,9	194,4±11,22	161,9±3,7	80,5±1,9
	ХВГ	19,73±1,26	186,5±8,6	149,8±3,6*	68,7±2,2 ¹
	Инфекции	16,65±0,61 [#]	234,9±8,35 ¹	163,2±4,6 [#]	81,4±2,6 ¹

Примечание: [#] – P≤0,05; * – P≤0,01; ¹ – P≤0,001

При иммуногистохимическом исследовании с МКАт к коллагенам I и III типа, наблюдается выраженная активная экспрессия их в клубочковой зоне, особенно заметны они в зонах «рубцов». В пучковой зоне в зонах цитолиза сформированные пустоты иногда были заполнены соединительной тканью, в которой заметна интенсивная иммунофлюоресценция коллагена как I так и III типа. Также умеренно активная экспрессия коллагенов была обнаружена в фетальной коре.

Пучковая зона широкая в этой группе. Спонгиоциты в ней со светлой цитоплазмой и светлым ядром, в котором просматриваются ядрышки. Кое-где просматриваются более мелкие клетки с темным ядром. Количество клеток в поле зрения достоверно повышено, как и площадь клеток и их ядер (табл. 2). В пуч-

В пучковой зоне наблюдалась выраженная высокая экспрессия кортизола. В то время как в фетальной зоне экспрессия этого гормона примерно была равна показателю группы контроля. Эти изменения, как в группе сравнения, можно объяснить тем, что при воздействии инфекционной патологии матери возрастает потребность организма в кортикостероидах, чтобы бороться с долго продолжающимся сильным стрессом. Экспрессия ИЛ-6 и ФНО α была выражена и активна во всех зонах, но особенно высокой она была в клубочковой зоне.

Таблица 2
Основные морфометрические параметры пучковой зоны надпочечников у недоношенных плодов

Группы исследования		Ширина зоны, %	Количество клеток, в поле зрения	Площадь клеток, мкм ²	Площадь ядер, мкм ²
Недоношенные	Контроль	27,02±0,9	290,92±7,84	185,7±4,8	94,5±2,7
	ХВГ	42,32±0,9 ¹	316,4±10,6	179,5±3,8 ¹	102,6±2,66 ¹
	Инфекции	45,65±0,64 ¹	323,75±8,92	263,4±5,9 ¹	115,01±4,03 [#]

Примечание: [#] – P≤0,05; * – P≤0,01; ¹ – P≤0,001

Фетальная кора значительно уменьшена по сравнению, как с группой контроля, так и с группой сравнения. Количество клеток в поле зрения уменьшена, как и площадь клеток и их ядер (табл. 3). В фетальной коре рыхло расположены светлые эндокриноциты со светлым ядром. Местами заметно разрастание рыхлой нежно волокнистой соединительной ткани.

Таблица 3

Основные морфометрические параметры фетальной зоны надпочечников у недоношенных плодов

Группы исследования		Ширина зоны, %	Количество клеток, в поле зрения	Площадь клеток, мкм ²	Площадь ядер, мкм ²
Недоношенные	Контроль	52,53±1,29	246,08±25,12	188,5±3,7	100,2±3,4
	ХВГ	37,96±1,4 ¹	181,4±8,83 [#]	177,16±6,2*	85,8±3,34 ¹
	Инфекции	37,7±0,75	180,96±6,72	153,5±3,6 ¹	79,7±2,2

Примечание: [#] – $P \leq 0,05$; * – $P \leq 0,01$; ¹ – $P \leq 0,001$

6. Обсуждение результатов исследования

Проблема внутриутробной инфекции является актуальной во всех странах мира независимо от степени их экономического развития и уровня обеспечения населения [5]. Развитие внутриутробных инфекций и сопровождающей их хронической внутриутробной гипоксии плода является общей проблемой врачей всего мира [2].

В результате проведения исследования и анализа литературных данных можно сделать вывод относительно негативного влияния инфекционной патологии матери на надпочечники плода, а именно на процессы морфогенеза с возможностью формирования эндокринной патологии в будущем.

При анализе морфо-функционального состояния надпочечников плода, можно судить о наличии, силе и продолжительности действия повреждающих факторов. Хроническая внутриутробная гипоксия и внутриутробная инфекция, сочетающие в себе материнские, плацентарные и плодовые нарушения, являются стрессовым фактором, влияющим на гомеостаз [6].

По данным литературы у погибших плодов и новорожденных, которые развивались внутриутробно в условиях хронической гипоксии, надпочечники имеют гистологические признаки или торможения, или стимуляции внутриутробного развития [1].

Полученные результаты позволяют предположить, что инфекционная патология матери оказывает более губительное воздействие на надпочечники плода, чем «чистая ХВГ». У недоношенных плодов обнаруживается выраженная гипоплазия клубочковой зоны. Во всех группах наблюдаются очаги

цитоллиза и резорбции спонгиоцитов в пучковой зоне с повышением иммунофлюорисценции кортизола. В фетальной зоне наблюдается истощение ее функциональной активности. Данные свидетельствуют в пользу приспособительных реакций надпочечников в ответ на антигенную стимуляцию [9].

7. Выводы

1. В надпочечниках недоношенных плодов от матерей с хронической внутриутробной гипоксией во всех зонах наблюдаются выраженные склеротические процессы. В пучковой зоне выраженная гиперплазия, в это же время, экспрессия кортизола практически равна группе контроля, что может свидетельствовать о физиологической незрелости спонгиоцитов. Приведенные данные свидетельствуют о срыве компенсаторных процессов и физиологическую незрелость надпочечника для адекватного ответа на стресс.

2. Морфологически установлено в надпочечниках недоношенных плодов от матерей с инфекционной патологией, гипоплазия клубочковой зоны, гиперплазия пучковой зоны, высокий уровень экспрессии кортизола ($P \leq 0,001$), встречается множество зон цитоллиза и резорбции спонгиоцитов, а также зоны склероза. Обращает внимание достоверное выраженное повышение экспрессии провоспалительных маркеров ИЛ-6 и ФНО α ($P \leq 0,001$). Экспрессия кортизола выше, чем в группе сравнения, но только имеет тенденцию к увеличению по сравнению с контролем, что свидетельствует о функциональном истощении процессов адаптации в фетальной зоне.

Литература

1. Андреев, А. В. Перинатальная гипоксия как причина патологических изменений в надпочечниках плодов и новорожденных [Текст] / А. В. Андреев, Г. И. Губина-Вакулик // Международный медицинский журнал. – 2013. – Т. 19, № 3. – С. 65–69.
2. Антонов, О. В. Внутриутробные инфекции и врожденные пороки развития плода и новорожденных детей [Текст] / О. В. Антонов, И. В. Антонова, О. В. Добаш // Детские инфекции. – 2005. – № 2. – С. 64–66.
3. Боровкова, Е. И. Взаимодействие возбудителей инфекции с организмом беременной как фактор риска внутриутробного инфицирования плода [Текст] / Е. И. Боровкова // Российский вестник акушера-гинеколога. – 2005. – Т. 4, № 5. – С. 9–10.
4. Власюк, В. В. Морфологическая диагностика внутриутробных инфекций [Текст]: уч. пос. / В. В. Власюк. – СПб, 2010. – 47 с.
5. Pretorius, C. The relationship between periodontal disease, bacterial vaginosis, and preterm birth [Text] / C. Pretorius, A. Jagatt, R. F. Lamont // Journal of Perinatal Medicine. – 2007. – Vol. 35, Issue 2. – P. 93–99. doi: 10.1515/jpm.2007.039
6. Владимирова, Н. Ю. Современные аспекты невынашивания и недонашивания беременности [Текст]: уч. пос. / Н. Ю. Владимирова, Г. В. Чижова. – Хабаровск: Изд. центр ИГЖСЗ, 2005. – 21 с.
7. Давыдова, Ю. В. Профилактика перинатальной инфекции и ее последствий у беременных женщин [Текст] / Ю. В. Давыдова // Репродуктивная эндокринология. – 2013. – № 3 (11). – С. 17–35.

8. Самойлова, А. В. Внутриутробная инфекция в структуре заболеваемости и смертности новорожденных [Текст]: мат. II регион. науч. фор. / А. В. Самойлова, Л. Г. Ногтева // *Мать и дитя*. – Сочи, 2008. – С. 252–253.
9. Martinez, F. Infection risk and intrauterine devices [Text] / F. Martinez, E. Lopez-Arregui // *Acta Obstetrica et Gynecologica Scandinavica*. – 2009. – Vol. 88, Issue 3. – P. 246–250. doi: 10.1080/00016340802707473
10. Бросман, М. Иммунофлуоресцентное исследование формалин-парафинового материала [Текст] / М. Бросман // *Cs. Patol.* – 1979. – Т. 15, № 4. – С. 215–220.
11. Пат. 46489 UA. Спосіб кількісного визначення вмісту антигену в біологічних тканинах. МПК G01N 33/00 [Текст] / Губіна-Вакулик Г. І., Марковський В. Д., Купріянова Л. С., Сидоренко Р. В., Кихтенко О. В., Сорокіна І. В.; заявник та патентовласник ХНМУ. – № u200906730; заявл. 26.06.2009; опубл. 25.12.2009, Бюл. № 4.
12. Зайцев, В. М. Прикладная медицинская статистика [Текст]: уч. пос. / В. М. Зайцев, В. Г. Лифляндский, В. И. Маринлин. – СПб.: Фолиант, 2006. – 432 р.
13. Лапач, С. Н. Статистические методы в медико-биологическом исследовании с использованием Excel [Текст] / С. Н. Лапач, А. В. Чубенко, П. Н. Бабич. – К.: МОРИОН, 2001. – 408 р.

Дата надходження рукопису 17.05.2017

Товажнянская Вера Дмитриевна, аспирант, кафедра патологической анатомии, Харьковский национальный медицинский университет, пр. Науки, 4, г. Харьков, Украина, 61022; ассистент, кафедра патологической анатомии, Харьковской медицинской академии последипломного образования, ул. Амосова, 58, г. Харьков, Украина, 61176

Сорокина Ирина Викторовна, доктор медицинских наук, профессор, кафедра патологической анатомии, Харьковский национальный медицинский университет, пр. Науки, 4, г. Харьков, Украина, 61022
E-mail: soririna@gmail.com

УДК 591.398: 612.822.56: 616-089.811

DOI: 10.15587/2519-4798.2017.105502

ВПЛИВ ТРАНСПЛАНТОВАНИХ НЕЙРАЛЬНИХ ПРОГЕНІТОРІВ НА ПРОЛІФЕРАЦІЮ КЛІТИН ГІПОКАМПА ПІСЛЯ ІШЕМІЧНОГО УШКОДЖЕННЯ МОЗКУ

© О. М. Цупиков, В. М. Кирик, К. В. Яценко, Г. М. Бутенко, Г. Г. Скибо

Метою дослідження було встановлення впливу трансплантації нейральних прогеніторів (НПК) на проліферацію клітин гіпокампа після ішемічного ушкодження головного мозку миші. Отримані дані показали, що трансплантація НПК після ішемічного ушкодження мозку статистично достовірно збільшувала проліферацію клітин у зубчастій звивині порівняно із тваринами контрольної псевдооперованої групи та групи порівняння без трансплантації

Ключові слова: нейральні прогеніторні клітини, трансплантація клітин, ішемія головного мозку, гіпокамп, проліферація клітин

1. Вступ

У головному мозку ссавців нові нейрони безперервно утворюються протягом усього життя [1]. У дорослому організмі нейрогенез відбувається, головним чином, у субгранулярній зоні (СГЗ) зубчастої звивини та субвентрикулярній зоні (СВЗ) бічного шлуночка [2]. Відомо, що нейрогенез у гіпокампі є одним з механізмів пластичності мозку дорослого організму та відіграє значну роль у навчанні та пам'яті [3].

Процес утворення нових нейронів у головному мозку можуть активувати різні фактори, зокрема, ішемічний інсульт [4]. Незважаючи на такий ішемія-індукований нейрогенез, пошкоджений мозок ссавців має досить низькі регенеративні властивості. Однією із причин цього є зменшення кількості нейральних стовбурових клітин у процесі старіння організму [5]. Тому, досліджується можливість сти-

муляції ендogenous нейрогенезу шляхом трансплантації стовбурових клітин, а також перспектива їх використання для лікування ішемічних та інших захворювань нервової системи [6, 7].

Для виявлення новоутворених клітин широко використовується синтетичний нуклеозид 5-бромдезоксіуридин (BrdU) [8]. BrdU має переваги порівняно із іншими речовинами, які використовуються для мічення проліферуючих клітин [9]. Імуноцитохімічний аналіз з використанням антитіл до BrdU має високу відтворюваність і це доволі швидкий (близько доби) метод мічення проліферуючих клітин. Крім того, флуоресцентне мічення BrdU у поєднанні із фенотипічними маркерами дає можливість встановити подальше диференціювання мічених клітин. BrdU мічення також дозволяє досліджувати морфологію ядер проліферуючих клітин [9].