

УДК 616-018.2:616-001.19:615.393:[611.018.54618.48]:57.083.13:615.361: 615451.1:618.46

Г.А. Ковалев^{1*}, И.О. Ищенко¹, О.В. Наумова²,
Н.В. Дедух³, А.А. Олефиренко⁴, Б.П. Сандомирский¹

Коллагеногенез в ранах после криодеструкции кожи и введения криоконсервированной сыворотки кордовой крови и экстракта плаценты

UDC 616-018.2:616-001.19:615.393:[611.018.54618.48]:57.083.13:615.361: 615451.1:618.46

G.A. Kovalov^{1*}, I.O. Ischenko¹, O.V. Naumova²,
N.V. Dedukh³, A.A. Olefirenko⁴, B.P. Sandomirskiy¹

Collagenogenesis in Wounds After Skin Cryodestruction and Introduction of Cryopreserved Cord Blood Serum and Placenta Extract

Реферат: Работа посвящена изучению влияния криоконсервированной сыворотки кордовой крови (КСКК) и экстракта плаценты (ЭП) на коллагеногенез в регенератах холодových ран кожи. В поляризованном свете оценена рефракция коллагеновых волокон с коллагенами I и III типов в ранах, полученных путем криодеструкции кожи, после лечения КСКК или ЭП. Установлено, что лечение животных с холодowymi ранами путем внутримышечного введения КСКК или ЭП стимулировало образование и ремоделирование волокнистого компонента внеклеточного матрикса. Данный эффект проявлялся в активизации образования коллагена III типа с поэтапным его замещением на коллаген I типа. При этом влияние КСКК было выражено в большей степени, чем ЭП. Введение КСКК приводило на 7- и 14-е сутки к увеличению относительной площади коллагена III типа в 4,4 и 2,3 раза соответственно, на 21-е сутки – к ее уменьшению в 2,1 раза. Наличие коллагена I типа отмечено на 7-е сутки, на 14- и 21-е сутки содержание зрелого коллагена I типа превышало показатели в КГ животных в 15,1 и 2,3 раза соответственно. На 21-е сутки наблюдения относительная площадь незрелого коллагена I типа увеличивалась в 4,2 раза.

Ключевые слова: криодеструкция кожи, раны, коллаген, экстракт плаценты, криоконсервированная сыворотка кордовой крови.

Реферат: У роботі вивчено вплив криоконсервованої сироватки кордової крові (КСКК) та екстракту плаценти (ЕП) на колагеногенез у регенераті холодových ран шкіри. У поляризованому світлі оцінена рефракція колагенових волокон із колагенами I і III типів у ранах, отриманих шляхом криодеструкції шкіри, після лікування КСКК або ЕП. Встановлено, що лікування тварин із холодowymi ранами шляхом внутрішньом'язового введення КСКК або ЕП стимулювало утворення та ремодельовання волокнистого компонента позаклітинного матриксу. Даний ефект виявлявся в активізації утворення колагену III типу з поетапним його заміщенням на колаген I типу. При цьому вплив КСКК був більш вираженим, ніж ЕП. Введення КСКК приводило на 7- і 14-у доби до збільшення відносної площі колагену III типу в 4,4 і 2,3 рази відповідно, на 21-у добу – до її зменшення в 2,1 рази. Наявність колагену I типу зафіксовано на 7-у добу, на 14- і 21-у доби вміст зрілого колагену I типу перевищував показники в КГ тварин в 15,1 і 2,3 рази відповідно. На 21-у добу спостереження відносна площа незрілого колагену I типу збільшувалася в 4,2 рази.

Ключові слова: криодеструкція шкіри, рани, колаген, екстракт плаценти, криоконсервована сироватка кордової крові.

Abstract: The paper is devoted to the study of the effect of cryopreserved cord blood serum (CCBS) and placenta extract (PE) on collagenogenesis in regenerated tissue of skin cold wounds. Polarized light microscopy was used to study the refraction of collagen fibers with types 1 and 3 collagen in the cryogenic thermal wounds of skin after the treatment with either CCBS or PE. It was established that treatment of the animals with cold wounds by intramuscular injection of either CCBS or PE stimulated the formation and remodeling of the fibrous component of extracellular matrix. This effect was manifested in activation of the formation of type 3 collagen with its gradual replacement for type 1 collagen. At the same time, the influence of CCBS was expressed to a greater extent than that of PE. Introduction of CCBS led to an increase in the relative area of type 3 collagen to days 7 and 14 in 4.4 and 2.3 times, respectively, to day 21 it was a 2.1-fold decrease. The presence of type 1 collagens was observed to day 7, to days 14 and 21 the content of mature type 1 collagen exceeded the indices in the control group animals in 15.1 and 2.3 times, respectively. On the 21st day of observation, the relative area of immature type 1 collagen was 4.2-fold increased.

Key words: skin cryodestruction, wounds, collagen, placenta extract, cryopreserved cord blood serum.

¹Отдел экспериментальной криомедицины, Институт проблем криобиологии и криомедицины НАН Украины, г. Харьков

²Харьковский национальный медицинский университет МОЗ Украины

³ГУ «Институт патологии позвоночника и суставов имени проф. М.И. Ситенко НАМН Украины», г. Харьков

⁴ХКБ ЖДТ №2 Филиала «ЦОЗ» ПАО «Украинские железные дороги», г. Харьков

¹Department of Experimental Cryomedicine, Institute for Problems of Cryobiology and Cryomedicine of the National Academy of Sciences of Ukraine, Kharkiv, Ukraine

²Kharkiv National Medical University of the Ministry of Health Care of Ukraine

³Sytenko Institute of Spine and Joint Pathology, Academy of Medical Sciences of Ukraine, Kharkiv

⁴Kharkiv Railway Clinical Hospital N2, Health Care Center Branch of the Ukrainian Railways PJSC, Kharkiv, Ukraine

*Автор, которому необходимо отправлять корреспонденцию:

ул. Переяславская, 23, г. Харьков, Украина 61016;
тел.: (+38 057) 373-74-35, факс: (+38 057) 373-59-52,
электронная почта: G.O.Kovalyov@nas.gov.ua

*To whom correspondence should be addressed:

23, Pereyaslavska str., Kharkiv, Ukraine 61016;
tel.: +380 57 373 7435, fax: +380 57 373 5952,
e-mail: G.O.Kovalyov@nas.gov.ua

Поступила 20.02.2017

Принята в печать 04.04.2017

Received February, 20, 2017

Accepted April, 04, 2017

© 2017 G.A. Kovalov et al., Published by the Institute for Problems of Cryobiology and Cryomedicine

This is an Open Access article distributed under the terms of the Creative Commons Attribution License (<http://creativecommons.org/licenses/by/4.0>), which permits unrestricted reuse, distribution, and reproduction in any medium, provided the original work is properly cited.

Криодеструкция – один из эффективных способов хирургического лечения доброкачественных и злокачественных новообразований кожи [21]. Привлекательность криохирургического метода обусловлена рядом его преимуществ по сравнению с традиционными методами лечения. Основными преимуществами криодеструкции являются потенциальная возможность разрушения практически любого патологического очага, при этом объем тканей, подвергающихся разрушению, можно регулировать путем подбора инструмента, температурного диапазона и кратности циклов замораживания-оттаивания; хороший косметический результат – для заживления ран после криодеструкции нехарактерно образование грубых рубцов; малая болезненность – низкотемпературное воздействие приводит к быстрому уменьшению/блокаде чувствительности нервных окончаний, что позволяет выполнять криодеструкцию небольших новообразований без анестезии.

Известно, что коллагены играют ключевую роль в заживлении ран кожи, в частности посредством обеспечения их прочностных характеристик [12], что особенно актуально для холодовых ран, поскольку после выполнения криодеструкции швы не накладываются. Коллагеновые волокна I и III типов являются основными компонентами внеклеточного матрикса кожи. Тонкие волокна с коллагеном III типа располагаются в дерме и составляют фибриллярный компонент грануляционной ткани. Коллаген III типа активно синтезируется фибробластами на ранних стадиях заживления ран, коллагеновые волокна с коллагеном I типа обладают высокими прочностными качествами и в основном обеспечивают механические свойства тканей [18, 19]. Биосинтез в клетках фибробластического дифференциала различных типов коллагена и внеклеточный фибрилlogenез в оптимальных соотношениях обеспечивают адекватные прочностные характеристики тканей и предотвращают образование рубцов при заживлении ран [13, 18].

Применение биологически активных веществ (БАВ) для лечения ран, особенно когда в силу различных причин проводят только консервативную терапию, давно привлекает внимание клиницистов [3]. Известно, что плацента – основной эндокринный орган, который в течение беременности продуцирует многочисленные БАВ, обеспечивающие рост и развитие эмбриона. Высвобождение из плацентарной ткани цитокинов и других регуляторных протеинов сопровождается повышением их концентрации в кордовой (плацентарной) крови. Повышенный интерес к применению в медицинской практике плазмы кордовой крови обусловлен содержанием в ней широкого спектра

Cryodestruction is one of the effective types of surgery performed to benign and malignant neoplasms of skin [22]. The cryosurgical methods are attractive due to a number of their advantages if compared with traditional methods of treatment. Main excellence of cryodestruction are as follows: the potential possibility to destroy quite any pathological focus, while the volume of tissues undergoing the destruction can be controlled by selection of tools, temperature range and the multiplicity of freeze-thaw cycles; good cosmetic result (there are no gross scars during wound healing after cryodestruction); low morbidity (low temperature exposure leads to a rapid decrease/blockade of the sensitivity of nerve endings, which allows performing cryodestruction of small tumors without anesthesia).

It is known that collagens play a key role in healing of skin wounds, in particular by maintaining their strength characteristics [4], that is especially important for cold wounds, since there is no need in sutures when the cryodestruction applied. Collagen fibers of types 1 and 3 are the main components of extracellular matrix of skin. Thin fibers with type 3 collagen are located in the dermis and build the fibrillar component of the granulation tissue. Collagen of type 3 is actively synthesized by fibroblasts at the early stages of wound healing, collagen fibers of type 1 possess high strength properties and mainly maintain mechanical properties of tissues [19, 20]. Biosynthesis in fibroblastic cells of various types of collagen and extracellular fibrillogenesis in optimal proportions provide the adequate strength characteristics of tissues and prevent scar formation during wound healing [14, 19].

The use of biologically active substances (BASs) for the treatment of wounds, especially when only traditional therapy is carried out due to certain reasons, has long attracted the attention of clinicians [10]. It is known that the placenta is the main endocrine organ, which during pregnancy produces numerous BASs, ensuring the embryo growth and development. Release of cytokines and other regulatory proteins out of placental tissue is accompanied by an increase in their concentration in cord (placental) blood. The elevated interest to the application of cord blood plasma in medical practice is due to its content of a wide range of highly activity BASs [5]. There is an evidence of positive effect of cryopreserved cord blood serum (CCBS) and placenta extract (PE) on wound healing [9, 11, 12], however, collagenogenesis in cold wounds during their treatment with preparations of fetoplacental origin has been poorly studied.

The research aim was to study the rearrangement of skin intercellular substance on the basis of the results of assessment of types 1 and 3 collagen in cold wound regenerated tissue after administration of either cryopreserved cord blood serum or placenta extract.



БАВ, имеющих высокую активность [11]. Имеются данные о позитивном влиянии криоконсервированной сыворотки кордовой крови (КСКК) и экстракта плаценты (ЭП) на заживление ран [2, 5, 6], однако, коллагеногенез в холодовых ранах при лечении препаратами фетоплацентарного происхождения изучен недостаточно.

Цель работы – изучение перестройки межклеточного вещества кожи на основе результатов оценки коллагенов I и III типов в регенератах холодовых ран после введения криоконсервированной сыворотки кордовой крови или экстракта плаценты.

Материалы и методы

Эксперименты выполняли на 90 крысах-самцах «Сфинкс» массой 200–230 г в соответствии с требованиями комитета по биоэтике ИПКиК НАН Украины, согласованными с директивой Европейского парламента и Совета Европейского союза от 22.09.2010.

В работе использовали активно охлаждаемый (жидким азотом) медный аппликатор диаметром 8,0 мм, (–195°C, экспозиция – 60 с). Холодовые раны моделировали под поверхностным наркозом на латеральной поверхности бедра. Забор материала для исследования выполняли на 7, 14, 21-е сутки (три срока наблюдения). Животные были разделены на три группы (по 10 особей в каждой).

Экспериментальной группе крыс (ЭГ) вводили КСКК, предоставленную низкотемпературным банком ИПКиК НАН Украины (Харьков); группе сравнения (ГС) – ЭП («Юрия-Фарм», Украина); контрольной группе (КГ) – физиологический раствор («Биофарма», Украина). Инъекции начинали с 3-х суток после криодеструкции через день по 0,1 мл/кг массы тела внутримышечно на протяжении 9 дней.

Препараты для гистологического исследования готовили по общепринятому методу [8]. Коллагены идентифицировали в поляризованном свете (микроскоп «Polmi-A» («Carl Zeiss», Германия) на препаратах, окрашенных пикросириусом красным (Picro-Sirius Red Stain Kit, «Abcam», США)) [8]. В зависимости от зрелости коллаген I типа дает свечение от оранжевого до красного, коллаген III типа – зеленого. Относительные площади коллагенов в регенерате раны определяли с помощью сетки Автандилова в процентах на 100 точек, в 10 полях зрения каждого препарата (×200). Каждая точка – это пересечение линий сетки [1].

Для статистической обработки полученных результатов применяли пакеты программ «Excel 2003» («Microsoft», США), «SPSS v.10.0» («SPSS Inc.», США) и непараметрический критерий Манна-Уитни. Данные выражали в виде $M \pm s$, отличия между выборками считали значимыми при $p < 0,05$.

Materials and methods

The experiments were performed in Sphinx male rats ($n = 90$) of 200–230 g in accordance with the requirements of the Committee in Bioethics of the IPC&C of the National Academy of Sciences of Ukraine, and the directive of the European Parliament and the Council of the European Union dated of 22.09.2010.

A copper applicator of 8.0 mm diameter actively cooled with liquid nitrogen (–195°C, 60 s exposure) was used. Cold wounds were made under surface anesthesia on lateral surface of the thigh. The research material was sampled to days 7, 14 and 21 of observation (three observation terms). Animals were divided into 3 groups by 10 individuals per each. The experimental group of rats was injected with the CCBS, provided by the Low-Temperature Bank of the IPC&C of the National Academy of Sciences of Ukraine (Kharkiv); comparison group consisted of the animals treated with PE (Yuria-Pharm, Ukraine); the control group made those treated with physiological solution (Biofarma, Ukraine). Injections were made starting from day 3 after cryodestruction in a day by 0.1 ml/kg of body weight intramuscularly for 9 days.

Samples for histological examination were prepared in a standard way [13]. Collagens were identified in polarized light (microscope Polmi-A (Carl Zeiss, Germany) in preparations stained with Picrosirius red (Picro-Sirius Red Stain Kit, Abcam, USA)) [13]. The collagen type 1 depending on maturation demonstrated the luminescence in polarized light from orange to red, for the collagen type 3 it was green. Relative areas of collagen in the wound regenerated tissue were calculated in percents per 100 points using the Avtandilov's morphometrical point grid, in 10 vision fields of each sample (×200). Each point is an intersection of the grid lines [1].

For statistical processing of the obtained results we used Excel 2003 (Microsoft, USA), SPSS v.10.0 (SPSS Inc., USA), and the nonparametric Mann-Whitney test. The data were expressed as $M \pm s$, the differences between the samples were considered significant at $p < 0.05$.

Results and discussion

The study in polarized light to day 7 of the experiment showed the presence in granulation tissue formed in the wounds of the control group animals (introduction of physiological solution), small sites with type 3 collagen, the relative area of which was $(6.86 \pm 1.11)\%$ (Fig. 1). Investigating the wounds of the animals from the group of comparison (treatment with PE) revealed type 1 and 3 collagens, herewith the relative area of type 3 collagen sites was bigger. The area of the sites of immature and mature type 1 collagen made (10.16 ± 1.32) and $(23.96 \pm 1.87)\%$,



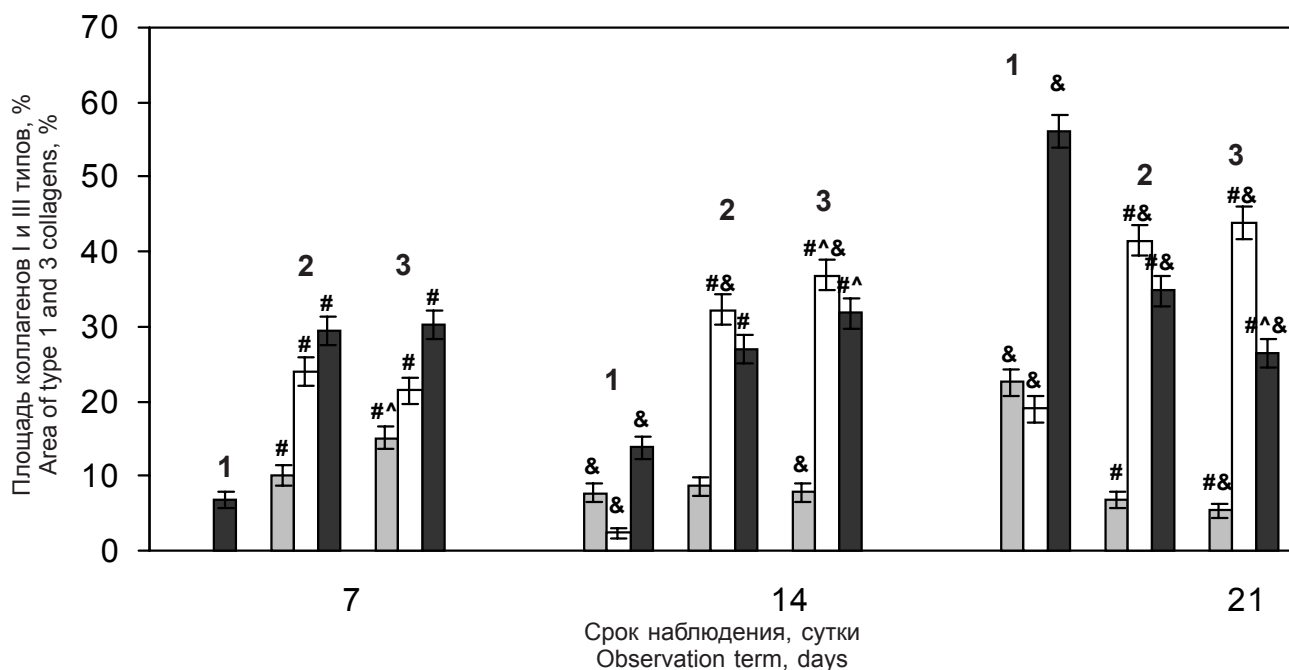


Рис. 1. Относительная площадь коллагенов I и III типов в регенератах ран кожи: ■ – незрелый коллаген I типа; □ – зрелый коллаген I типа; ■ – коллаген III типа; 1 – контрольная группа, 2 – группа сравнения, 3 – экспериментальная группа. Различия статистически значимы по сравнению с данными: # – 1, ^ – 2, & – соответствующей группы на предыдущем сроке наблюдения, $p < 0,05$.

Fig. 1. Relative area of type 1 and 3 collagens in regenerated tissue of skin wound: ■ – immature type 1 collagen; □ – mature type 1 collagen; ■ – type 3 collagen; 1 – control group, 2 – comparison group, 3 – experimental group. Differences are statistically significant if compared with the data # – 1, ^ – 2, & – corresponding group at previous observation term, $p < 0.05$.

Результаты и обсуждение

Исследование в поляризованном свете на 7-е сутки эксперимента показало наличие в грануляционной ткани, формирующейся в ранах животных КГ (введение физиологического раствора), небольших участков с коллагеном III типа, относительная площадь которых составляла $(6,86 \pm 1,11)\%$ (рис. 1). При изучении ран у животных ГС (лечение ЭП) были выявлены коллагены I и III типов, при этом относительная площадь участков коллагена III типа была больше. Площадь участков незрелого и зрелого коллагена I типа составляла $(10,16 \pm 1,32)$ и $(23,96 \pm 1,87)\%$ соответственно. Аналогичные изменения наблюдали у животных ЭГ (лечение КСКК). Относительная площадь коллагена III типа в зоне регенерата ран у животных этой группы соответствовала $(30,21 \pm 2,01)\%$, незрелого коллагена I типа – $(15,11 \pm 1,57)\%$, зрелого коллагена I типа – $(21,45 \pm 1,80)\%$.

На 14-е сутки эксперимента в регенератах ран животных всех групп была отмечена положительная динамика процесса коллагеногенеза. В ранах животных КГ, по сравнению с предыдущим сроком наблюдения, выявлены увеличение, относительной площади коллагена III типа (свечение зеленого цвета), формирование волокон незрелого (свечение желтого цвета) и зрелого (свечение красного

respectively. Similar changes were observed in the animals of experimental group (treatment with CCBS). The relative area of type 3 collagen in the wound regeneration zone in the animals of this group was $(30.21 \pm 2.01)\%$ of immature type 1 collagen made $(15.11 \pm 1.57)\%$, and $(21.45 \pm 1.80)\%$ for mature type 1 collagen.

A positive dynamics of the collagenogenesis was found in the regenerated tissue of wounds of the animals for all the groups to day 14 of the experiment. The wounds of the control group animals were characterized with following changes comparing with the previous observation period: an increase in the relative area of type 3 collagen (green luminescence) and the formation of fibers of immature (yellow luminescence) and mature (red luminescence) of type 1 collagen, relative areas of those were (13.82 ± 1.51) , (7.69 ± 1.17) and $(2.44 \pm 0.68)\%$, respectively (Fig. 2A).

In wounds of the control group rats, the following distribution of the relative amount of collagens was established: type 3 collagen had $(26.88 \pm 1.94)\%$; immature type 1 collagen made $(8.60 \pm 1.23)\%$; mature type 1 collagen was $(32.26 \pm 2.05)\%$ (Fig. 2B). In the zone of regenerated tissue of wounds in experimental group animals, the sites of type 3 collagen, immature and mature type 1 collagen were also found, the relative area of those made (31.76 ± 2.04) , (7.84 ± 1.18) and $(36.86 \pm 2.11)\%$, respectively (Fig. 2C).



цвета) коллагена I типа, относительные площади которых составляли $(13,82 \pm 1,51)$, $(7,69 \pm 1,17)$ и $(2,44 \pm 0,68)\%$ соответственно (рис. 2, А).

В ранах у крыс ГС установлено следующее распределение относительного количества коллагенов: коллаген III типа – $(26,88 \pm 1,94)\%$; незрелый коллаген I типа – $(8,60 \pm 1,23)\%$; зрелый коллаген I типа – $(32,26 \pm 2,05)\%$ (рис. 2, В). В зоне регенерата ран у животных ЭГ также были выявлены участки коллагена III типа, незрелого и зрелого коллагенов I типа, относительная площадь которых составляла $(31,76 \pm 2,04)$, $(7,84 \pm 1,18)$ и $(36,86 \pm 2,11)\%$ соответственно (рис. 2, С).

На 21-е сутки наблюдения различия в качественном составе коллагенов и площади, занимаемой в регенератах кожной раны у животных различных групп, были выражены в большей степени. В ранах у животных КГ относительная площадь коллагена III типа составляла $(56,07 \pm 2,18)\%$, незрелого и зрелого коллагенов I типа – $(22,5 \pm 1,83)$ и $(18,93 \pm 1,72)\%$ соответственно (рис. 2, D). В регенератах ран животных ГС относительная площадь

To day 21 of observation the differences in the qualitative composition of collagens and the area occupied in the regenerated tissues of skin wound of the animals of different groups were more pronounced. In wounds of the animals of the control group the relative area of type 3 collagen was $(56.07 \pm 2.18)\%$, that of immature and mature type 1 collagen made (22.5 ± 1.83) and $(18.93 \pm 1.72)\%$, respectively (Fig. 2D). In the regenerated tissues of the wounds of the animals from the comparison group, the relative area of type 3 collagen regions corresponded to $(34.75 \pm 2.09)\%$, the one of immature type 1 did $(6.78 \pm 1.10)\%$, the mature type 1 was $(41.53 \pm 2.16)\%$ (Fig. 3A). In the regenerated tissues of cold wounds in the experimental group rats the area of the sites with type 3 collagen was $(26.34 \pm 1.93)\%$, immature and mature type 1 collagen made (5.36 ± 0.98) and $(43.90 \pm 2.17)\%$, respectively (Fig. 3B).

Skin is known to consist of the cells (mainly fibroblasts, endothelial cells and keratinocytes) and intercellular substance complexes, based on collagens. They provide scaffolds to resident cells and regulate their

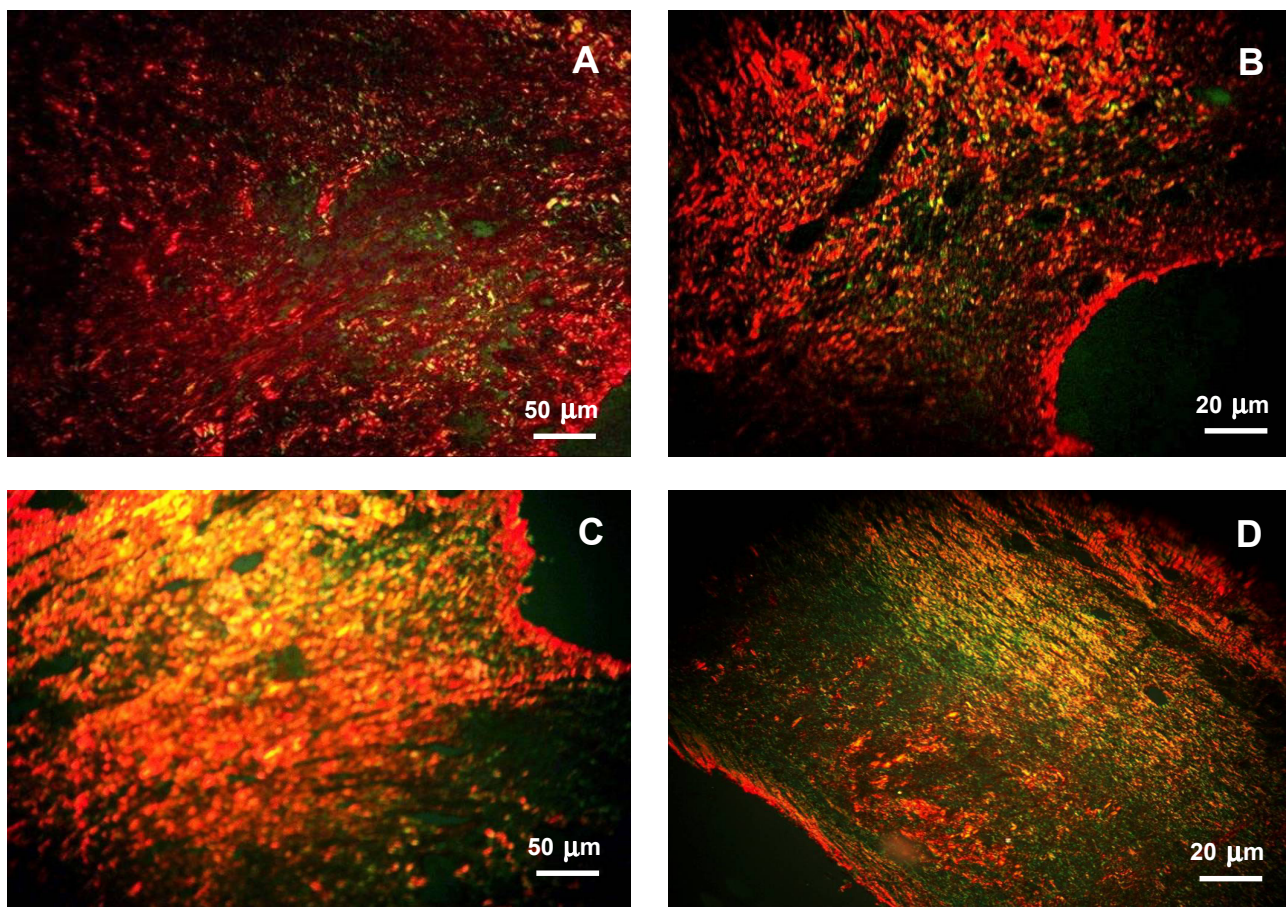


Рис. 2. Коллагены I и III типов в регенерате: **А** – контрольная группа (14-е сутки); **В** – группа сравнения (14-е сутки); **С** – экспериментальная группа (14-е сутки); **Д** – контрольная группа (21-е сутки). Окраска пикросириусом красным.
Fig. 2. Type 1 and 2 collagens in regenerate tissue: **A** – control group (day 14); **B** – comparison group (day 14); **C** – experimental group (day 14); **D** – control group (day 21). Picrosirius red staining.

участков коллагена III типа соответствовала ($34,75 \pm 2,09\%$), незрелого I типа – ($6,78 \pm 1,10\%$), зрелого I типа – ($41,53 \pm 2,16\%$) (рис. 3, А). В регенератах холодových ран у крыс ЭГ площадь участков с коллагеном III типа составляла ($26,34 \pm 1,93\%$), незрелого и зрелого коллагенов I типа – ($5,36 \pm 0,98$) и ($43,90 \pm 2,17\%$) соответственно (рис. 3, В).

Известно, что кожа состоит из клеток (главным образом фибробластов, эндотелиальных клеток и кератиноцитов) и сложноорганизованного межклеточного вещества, основу которого составляют коллагены. Они оказывают структурную поддержку резидентным клеткам и регулируют их функции. Коллагеновые белки контролируют такие важнейшие клеточные функции, как синтез белка, дифференцировку и миграцию клеток. Известно, что кератиноциты распознают коллаген I типа, наличие которого важно для их пролиферации и миграции [9].

Заживление раны кожи представляет собой стадийный интерактивный процесс, в котором участвуют межклеточное вещество и различные клетки, синтезирующие цитокины, факторы роста, коллагены и т. д. [3, 12, 17, 19].

Клетки фибробластического дифферона играют важную роль в репарации как за счет продукции коллагена III типа, так и коллагеназы, которая может способствовать высвобождению кератиноцитов из матрицы, обогащенной коллагеном, и тем самым их эффективной миграции [10]. Фибробласты формируются из клеток-предшественников (недифференцированных стромальных клеток дермы) под влиянием цитокинов и факторов роста, экспрессируемых тромбоцитами, нейтрофилами и макрофагами [9, 14].

Коллагены I и III типов являются структурными и регуляторными молекулами, которые играют важное значение в каждой фазе раневого процесса [14, 18, 19]. Процесс заживления ран с точки зрения формирования в грануляционной ткани холодной раны коллагенов I и III типов мы оценивали на стадиях пролиферации и ремоделирования. Важная роль коллагена III типа в заживлении кожной раны показана в эксперименте на мышцах с нарушенным биосинтезом коллагена III типа (Col3+/-). Было доказано, что его низкий уровень в межклеточном веществе грануляционной ткани способствует активизации пролиферации и дифференцировки миофибробластов [18]. Повышение плотности миофибробластов в ране сопровождается усилением экспрессии их маркера – гладкомышечного α -актина. Авторы показали, что на 21-е сутки наблюдения у Col3-дефицитных мышей увеличивается площадь рубцовой ткани по сравнению с животными дикого типа (Col3+/+).

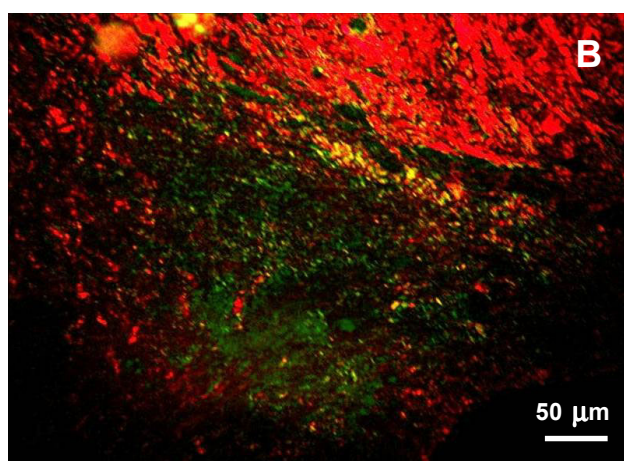
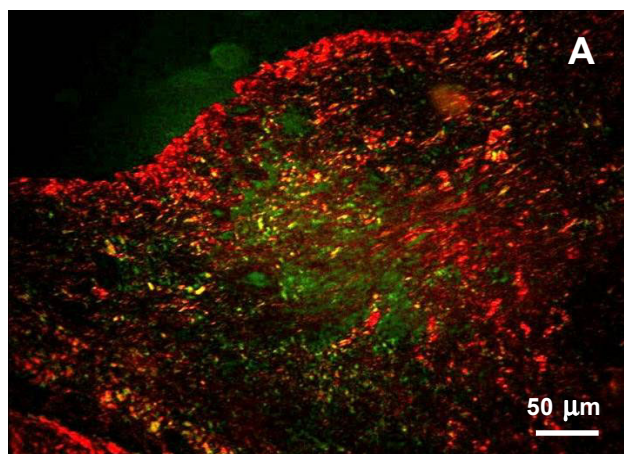


Рис. 3. Коллагены I и III типов в регенерате на 21-е сутки: **А** – группа сравнения; **В** – экспериментальная группа. Окраска пикросириусом красным.

Fig. 3. Type 1 and 3 collagens in regenerated tissue to day 21: **A** – comparison group, **B** – experimental group. Picrosirius red staining.

functions. Collagen proteins control such important cellular functions as protein synthesis, differentiation and cell migration. It has been known that keratinocytes recognize the type 1 collagen type, the presence of which is important for their proliferation and migration [8].

Healing of the skin wound is a gradual interactive process, wherein the intercellular substance and various cells synthesizing cytokines, growth factors, collagens, etc. actively participate [4, 10, 18, 20].

Fibroblastic cells play an important role in repairing due to production of both type 3 collagen and collagenase. The latter can promote the release of keratinocytes from the matrix enriched with collagen, and thereby their effective migration [7]. Fibroblasts are formed from progenitor cells (undifferentiated stromal cells of dermis) under the influence of cytokines and growth factors expressed by platelets, neutrophils and macrophages [8, 15].

Collagens of types 1 and 3 are structure forming and regulatory molecules that play a major role in each



В фазе ремоделирования соединительной ткани ран происходит постепенное замещение коллагена III типа на коллаген I типа до того момента, когда их соотношение приблизится к таковому в здоровой коже [9, 17, 19]. Имеются данные (полуколичественного иммуногистохимического исследования), что на 6-е сутки после нанесения крысам механической раны в грануляционной ткани присутствуют следы коллагена III типа и отсутствует коллаген I типа, а на 14-е сутки на фоне небольшого количества коллагена I типа повышена экспрессия коллагена III типа [16].

Межклеточный матрикс играет важную роль в прикреплении клеток и их функциональной активности. Установлено, что коллаген III типа регулирует экспрессию интегрина [22], влияющего на способность фибробластов взаимодействовать с межклеточным веществом в ране и стимулировать дифференциацию клеток-предшественников в миофибробласты, благодаря которым обеспечивается контракция раны [14, 18]. Существует предположение, что ген Col3 участвует в регуляции активности трансформирующего ростового фактора TGF β , повышение уровня которого приводит к формированию рубцовой ткани [15].

В ходе раневого процесса одновременно с образованием и ремоделированием соединительной ткани происходят контракция и эпителизация раны, вследствие чего уменьшается ее площадь [12, 20]. Различают эпителизацию раны «со дна», островковую и краевую [3]. Эпителизация раны «со дна» характерна для заживления поверхностного дефекта кожи, островковая – для парциальной раны с частичным повреждением дермы, краевая – для полнослойных дефектов кожи с гибелью ее придатков.

В данной работе эксперименты выполняли на крысах без шерстного покрова, у которых эпителизация ран максимально приближена к эпителизации дефектов человеческой кожи. Ранее нами было показано, что применяемый способ моделирования ран приводит к тяжелому повреждению не только кожи и ее придатков, но и глубжележащих тканей, что проявляется некрозом эпидермиса, дермы, гиподермы, мышечной ткани, нервных волокон и сопровождается выраженным вторичным ишемическим повреждением тканей, прилежащих к зоне крионекроза [7]. Таким образом, учитывая характер смоделированных ран, можно утверждать, что эпителизация ран была краевой. Наползание эпителия с краев раны, характерное для краевой эпителизации, возможно только на поверхность адекватно развитой грануляционной ткани, которая формируется на стадии пролиферации соединительной ткани в условиях активно протекающего

phase of the wound process [15, 19, 20]. The wound healing from the point of view of formation of types 1 and 3 collagen in the granulation tissue of a cold wound was evaluated in our experiment at the stages of proliferation and remodeling. An important role of type 3 collagen in the skin wound healing was also experimentally demonstrated in mice with an impaired biosynthesis of type 3 collagen (Col3+/-). It was found that its low content in the intercellular substance of granulation tissue promoted an activation of proliferation and differentiation of myofibroblasts [19]. The increase in density of myofibroblasts in wound was accompanied by a rise in the expression of their marker, a smooth muscle α -actin. The authors showed that to day 21 of observation in Col3-deficient mice, the area of scar tissue enhanced in comparison with wild-type animals (Col3+/+).

In the phase of remodeling of wound connective tissue, a gradual replacement of type 3 collagen for type 1 collagen occurs until their ratio approaches that of healthy skin [8, 18, 20]. There are the data (semi-quantitative immune histochemical study in rats) that to day 6 after the mechanical wounding, the traces of type 3 collagen were found in the granulation tissue and there was no type 1 collagen evident, and to day 14, the expression of type 3 collagen was increased and only a small amount of type 1 collagen was observed [17].

Intercellular matrix plays an important role in the attachment of cells and their functional activity. It has been established that type 3 collagen regulates the expression of integrin [6], which influences the ability of fibroblasts to interact with the intercellular substance in wound and to stimulate the differentiation of progenitor cells into myofibroblasts, due to which the contraction of wound is provided [15, 19]. The Col3 gene is assumed to be involved into regulation of the activity of the transforming growth factor TGF β , which leads to the formation of scar tissue [16].

Wound healing is associated with the contraction and epithelization of wound, simultaneously with the formation and remodeling of connective tissue, resulting in its area reducing [4, 21]. One distinguishes the epithelizations of the wound 'from the bottom', as well as islet and marginal type processes [10]. Epithelization of wound 'from the bottom' is characteristic for healing of a superficial skin defect, islet one is a feature of a wound with partial damage to the dermis, marginal one is characteristic for full-thickness skin defects with death of its appendages.

This research was performed in hairless rats, in which the epithelialization of wounds is as close as possible to that of the human skin defects. Previously we showed that the applied method of making the wounds led to a severe damage not only to the skin and its appendages, but also to underlying tissues,



ангиогенеза [20]. Обнаруженное улучшение организации коллагеновой сети в регенератах холодových ран, которое отражает процесс созревания и ремоделирования соединительной ткани согласуется с данными наших предыдущих исследований. Было показано, что применение ЭП и КСКК привело к значимому уменьшению площади холодových ран, вплоть до их полного закрытия на 21-е сутки эксперимента у животных, которым вводили КСКК [4].

На основании результатов исследования динамики качественного состава и относительной площади участков исследуемых типов коллагенов в зоне регенерата у животных с моделированными холодowymi ранами можно сделать вывод об активизации процесса коллагеногенеза у животных ГС и особенно ЭГ. При этом ускоренное образование коллагенов сопровождалось резорпцией коллагена III типа и формированием в регенерате коллагена I типа разной зрелости.

Так, на 7-е сутки у животных ЭГ относительная площадь участков коллагена III типа была в 4,4 раза больше, чем в КГ. При этом значимых различий между площадью свечения зрелого коллагена I и III типов в ГС и ЭГ не установлено. Содержание в регенерате незрелого коллагена I типа при лечении холодových ран КСКК (ЭГ) превышало в 1,5 раза таковое у животных ГС. На 14-е сутки наблюдения у крыс всех групп относительная площадь незрелого коллагена I типа статистически значимо не отличалась. Количество зрелого коллагена I типа и коллагена III типа у животных ЭГ было значимо больше, чем в ГС. По сравнению с результатами КГ лечение КСКК сопровождалось увеличением относительной площади коллагена III и I типов в 2,3 и 15,1 раза соответственно. На 21-е сутки эксперимента относительная площадь коллагена III типа у крыс ЭГ была значимо меньше, чем в КГ и ГС (в 2,1 раза). Относительные площади незрелого и зрелого коллагена I типа превышали значения в КГ и ГС в 4,2 и 2,3 раза соответственно. Таким образом, у животных ЭГ процесс постепенного замещения коллагена III типа на коллаген I типа, характерный для нормального заживления ран, проходил активнее.

Результаты исследования согласуются с представленными ранее данными о микро- и ультраструктуре холодových ран после введения крысам ЭП и особенно КСКК, которые свидетельствуют об их позитивном влиянии на процессы репарации [5]. У экспериментальных животных, которым вводили ЭП или КСКК, на более раннем сроке формировалась и созревала молодая соединительная ткань, что проявлялось в увеличении объема волокнистых структур, уменьшении количества клеточных элементов и сосудов, преобладании зрелых фибробластов с типичной ультраструктурой.

manifested in necrosis of the epidermis, dermis, hypodermis, muscle tissue, nerve fibers and accompanied by severe secondary ischemic damage to the tissues adjacent to cryonecrosis zone [2]. Thus, taking into account the nature of the modeled wounds, we can argue that the epithelialization of wounds was marginal. The epithelial creeping from the wound edges, characteristic for marginal epithelialization, is possible only on the surface of an adequately developed granulation tissue that is formed at the stage of proliferation of connective tissue under conditions of actively developing angiogenesis [21]. The found improvement in the organization of the collagen network in cold wound regenerated tissues, which reflects the process of maturation and remodeling of connective tissue, is consistent with the data of our previous studies. It was shown that the use of PE and CCBS resulted in a significant reduction in the area of cold wounds, up to their complete closure to day 21 of the experiment in the animals treated with CCBS [3].

Investigation of the dynamics of qualitative composition and relative area of the sites with the studied collagen types in the regenerated tissue zone in the animals with simulated cold wounds allow us to conclude that the collagenogenesis process in the animals of the comparison group and, especially, of experimental group was activated. The accelerated formation of collagens was accompanied here with resorption of type 3 collagen and formation of type 1 collagen of different maturity in a regenerated tissue.

In particular, the relative area of the sites of type 3 collagen in the experimental group animals was 4.4 times bigger than that in the control group to day 7. In this case, no significant differences between the luminescence area of mature type 1 and 3 collagen were established in group of comparison and experimental group. The content of immature type 1 collagen in the regenerated tissue during treatment of cold wounds with CCBS (experimental group) was 1.5 fold that of the animals from the comparison group. To day 14 of observation, the relative area of immature type 1 collagen was not significantly different in rats of all the groups. The amount of mature type 1 and 3 collagen in the experimental group animals was significantly higher than in the group of comparison. If compared with the results of the control group the treatment with CCBS was accompanied by a rise in relative area of type 3 and 1 collagen by 2.3 and 15.1 times, respectively. To day 21 of the experiment, the relative area of type 3 collagen in the experimental group rats was significantly less than in the groups of control group and comparison (2.1 times). Relative areas of immature and mature type 1 collagen exceeded the values in the control and comparison groups in 4.2 and 2.3 times, respectively. Thus, the experimental group animals



Механизмы влияния ЭП и КСКК точно неизвестны, как правило, их связывают с наличием в их составе широкого спектра БАВ фетоплацентарного происхождения [11]. На основании результатов ранее проведенных исследований нами было выдвинуто предположение, что системное введение ЭП или КСКК оказывает как прямое влияние на процессы, протекающие в ране, так и опосредованное (через модулирующее воздействие на нейроэндокринную и иммунную регуляцию раневого процесса). В результате создается благоприятный фон для адекватного протекания саногенеза [4–6]. На наш взгляд, стимулирующий эффект ЭП и КСКК на репарацию тканей объясняется не суммарным влиянием отдельных БАВ в их составе, а совокупным многоплановым действием комплекса биорегуляторов, находящихся в физиологически сбалансированном соотношении. Более высокая терапевтическая эффективность КСКК по сравнению с ЭП, по-видимому, связана с различиями в их составе.

Выводы

Таким образом, лечение животных криоконсервированной сывороткой кордовой крови или экстрактом плаценты сопровождалось стимуляцией образования и ремоделирования волокнистого компонента внеклеточного матрикса в холодовых ранах кожи. Данный эффект проявлялся в активизации образования коллагена III типа с поэтапным его замещением на коллаген I типа, что свидетельствует о синхронизации репаративных процессов. При этом влияние введения криоконсервированной сыворотки кордовой крови на перестройку коллагенового матрикса было выражено в большей степени, чем экстракта плаценты.

Перспективным направлением дальнейших исследований может быть изучение влияния криоконсервированной сыворотки кордовой крови и экстракта плаценты на основное вещество соединительной ткани на моделях ран различного генеза с целью обоснования их дальнейшего применения в клинической практике.

Выражаем благодарность заведующему отделом криобиологии систем репродукции ИПКиК НАН Украины, д-ру мед. наук, проф. О.С. Прокопюк за консультативную и организационно-методическую помощь.

Литература

1. Автандилов Г.Г. Медицинская морфометрия. – М.: Медицина, 1990. – 384 с.
2. Ищенко И.О., Тыныныка Л.Н., Ковалев Г.А. и др. Влияние криоконсервированной сыворотки кордовой крови на

were characterized with more active process of gradual replacement of type 3 collagen for type 1 collagen, characteristic for normal wound healing.

The results of the study are consistent with the previously reported data on the micro- and ultrastructures of cold wounds after administration of the PE and especially of CCBS to the rats, which indicate their positive effect on reparative processes [11]. Experimental animals treated with either PE or CCBS had, young connective tissue formed and matured earlier, and it was manifested in an increase in the amount of fibrous structures, a decrease in the number of cellular elements and vessels, and predominance of mature fibroblasts with a typical ultrastructure.

The mechanisms of PE and CCBS influence are not clearly understood, as a rule, they are associated with the presence in their composition of a broad spectrum of BASs of fetoplacental origin [5]. Based on the results of previous studies we hypothesized that the systemic administration of either PE or CCBS affected directly the processes occurring in wound and indirectly influenced through a neuroendocrine and immune modulation of the wound process. As a result, a favorable background is created for an adequate sanogenesis [10, 11, 12]. We believe that the stimulating effect of PE and CCBS on tissue repair is not due to the combined effect of individual BASs in their composition, but is caused by the combined diverse influence of a complex bioregulators being in a certain physiologically balanced ratio. The higher therapeutic efficacy of CCBS if compared to EP is likely to be due to the differences in their compositions.

Conclusions

Thus, the treatment of animals with cryopreserved cord blood serum or placental extract was accompanied by stimulation of the formation and remodeling of the fibrous component of extracellular matrix in skin cold wounds. This effect was manifested in the activation of the type 3 collagen formation with its gradual replacement for type 1 collagen, that indicated the synchronization of reparative processes. The effect of the introduced cryopreserved cord blood serum on the restructuring of the collagen matrix was more pronounced than that of the placenta extract.

Investigation of the effect of cryopreserved cord blood serum and placenta extract on connective tissue basic substance in simulated wounds of various genesis with a view to justifying their further application in clinical practice can be promising for further research.

We would acknowledge the Head of the Department of Cryobiology of the Reproduction Systems of the IPC&C of the National Academy of Sciences of Ukraine, Prof. Olga S. Prokopyuk, MD for advisory and methodological assistance.



биохимические маркеры деструкции тканей // Эксперимент. і клініч. медицина. – 2016. – №1(70). – С. 19–25.

3. Клиническая хирургия: национальное руководство: В 3-х т. / Под ред. В.С. Савельева, А.И. Кириенко – М.: ГЭОТАР-Медиа, 2008. – Т. 1. – 864 с.
4. Ковалев Г.А., Высеканцев И.П., Ищенко И.О. и др. Влияние криоконсервированной сыворотки кордовой крови и экстракта плаценты на заживление холодových ран // Проблемы криобиологии и криомедицины. – 2015. – Т. 25, №1. – С. 57–66.
5. Ковалев Г.А., Ищенко И.О., Наумова О.В. и др. Морфологическая характеристика дермы при лечении ран криоконсервированной сывороткой кордовой крови // Вісник Укр. мед. стоматологічної академії «Актуальні проблеми сучасної медицини». – 2015. – Т. 15, Вип. 3 (51), Ч. 2. – С. 212–217.
6. Ковалев Г.А., Ищенко И.О., Наумова О.В., Сандомирский Б.П. Влияние препаратов фетоплацентарного происхождения на заживление ран // Клініч. хірургія. – 2016. – №10. – С. 72–74.
7. Ковалев Г.А., Ищенко И.О., Наумова О.В., Сандомирский Б.П. Морфологическая характеристика ран, вызванных криодеструкцией // Науч. ведомости БелГУ. Серия: Медицина. Фармация. – 2015. – №22(219), Вып. 324. – С. 107–114.
8. Коржевский Д.Э., Гиляров А.В. Основы гистологической техники. – СПб.: СпецЛит, 2010. – 95 с.
9. Bielefeld K., Amini-Nik S., Alman B.A. Cutaneous wound healing: recruiting developmental pathways for regeneration // Cell Mol. Life Sci. – 2013. – Vol. 70, №12. – P. 2059–2081.
10. Brett D.A. Review of collagen and collagen-based wound dressings // Wounds. – 2008. – Vol. 20, №12. – P. 347–356.
11. Eve D., Ehrhart J., Zesiewicz T. et al. Plasma derived from human umbilical cord blood modulates mitogen-induced proliferation of mononuclear cells isolated from the peripheral blood of ALS patients // Cell Transplant. – 2016. – Vol. 25, №5. – P. 963–971.
12. Guo S., DiPietro L. Factors affecting wound healing // J. Dent. Res. – 2010. – Vol. 89, №3. – P. 219–229.
13. Knas M., Wolosik K., Zalewska A. et al. The skin remodeling in type 1 diabetes and insulin resistance animal models // Physiol. Res. – 2015. – Vol. 64, №6. – P. 875–871.
14. Li B., Wang J. Fibroblasts and myofibroblasts in wound healing: force generation and measurement. // J. Tissue Viability. – 2011. – Vol. 20, №4. – P. 108–120.
15. Ogenesian A.S., Au J.A., Horst L.C. et al. The NH2-terminal propeptide of type I procollagen acts intracellularly to modulate cell function // J. Biol. Chem. – 2006. – Vol. 281, №50. – P. 38507–38518.
16. Sabol F., Dancakova L., Gal P. et al. Immunohistological changes in skin wounds during the early periods of healing in a rat model // Veterinarna Medicina. – 2012. – Vol. 57, №2. – P. 77–82.
17. Schultz G.S., Davidson J.M., Kirsner R.S et al. Dynamic reciprocity in the wound microenvironment // Wound Repair Regen. – 2011. – Vol. 19, №2. – P. 134–148.
18. Volk S., Wang Y., Mauldin E. et al. Diminished Type III Collagen Promotes Myofibroblast Differentiation and Increases Scar Deposition in Cutaneous Wound Healing // Cells Tissues Organs. – 2011. – Vol. 194, №1. – P. 25–37.
19. Wang T., Gu Q., Zhao J. et al. Calcium alginate enhances wound healing by up-regulating the ratio of collagen types I/III in diabetic rats // Int. J. Clin. Exp. Pathol. – 2015. – Vol. 8, №6. – P. 6636–6645.
20. Werner S., Krieg T., Smola H. Keratinocyte-fibroblast interactions in wound healing // J. Invest. Dermatol. – 2007. – Vol. 125, №5. – P. 998–1008.
21. Zimmerman E., Crawford P. Cutaneous cryosurgery // Am. Fam. Physician. – 2012. – Vol. 86, №12. – P. 1118–1124.
22. Zoppi N., Gardella R., DePaepe A. et al. Human fibroblasts with mutations in COL5A1 and COL3A1 genes do not organize collagens and fibronectin in the extracellular matrix, down-regulate $\alpha 2\beta 1$ Integrin, and recruit $\alpha \nu \beta 3$ instead of $\alpha 5\beta 1$ integrin // J. Biol. Chem. – 2004. – Vol. 279, №18. – P. 18157–18168.

References

1. Avtandilov G.G. Medical morphometry. Moscow: Meditsina; 1990.
2. Bielefeld K., Amini-Nik S., Alman B.A. Cutaneous wound healing: recruiting developmental pathways for regeneration. Cell Mol Life Sci 2013; 70(12): 2059–2081.
3. Brett D.A. Review of collagen and collagen-based wound dressings. Wounds 2008; 20(12): 347–356.
4. Eve D., Ehrhart J., Zesiewicz T. et al. Plasma derived from human umbilical cord blood modulates mitogen-induced proliferation of mononuclear cells isolated from the peripheral blood of ALS patients. Cell Transplant 2016; 25(5): 963–971.
5. Guo S., DiPietro L. Factors affecting wound healing. J Dent Res 2010; 89(3): 219–229.
6. Ischenko I.O., Tynnyrka L.N., Kovalov G.A. et al. Effect of cryopreserved cord blood serum on biochemical markers of destruction of tissues. Exp Clin Med 2016; 70(1): 19–25.
7. Knas M., Wolosik K., Zalewska A. et al. The skin remodeling in type 1 diabetes and insulin resistance animal models. Physiol Res 2015; 64(6): 875–871.
8. Korzhevskiy D.E., Gilyarov A.V. Basics in histological technique. St-Petersburg: SpetsLit; 2010.
9. Kovalov G.A., Ischenko I.O., Naumova O.V., Sandomirsky B.P. Morphological characteristics of wounds caused by cryodestruction. Belgorod State University Scientific Bulletin. Medicine Pharmacy 2015; (32): 107–114.
10. Kovalov G.A., Ishchenko I.O., Naumova O.V., Sandomirskiy B.P. Impact of preparations of fetoplacental origin on the wounds healing. Klinichna Khirurgiya 2016; 10: 72–74.
11. Kovalov G.A., Ishchenko I.O., Naumova O.V. et al. Morphological characteristics of dermis in treating wounds with cryopreserved cord blood serum. Actual Problems of the Modern Medicine 2015; 15; 3(51): 212–217.
12. Kovalyov G.A., Vysekantsev I.P., Ischenko I.O. et al. Effect of cryopreserved cord blood serum and placental extract on cold-wound healing. Probl Cryobiol Cryomed 2015; 25(1): 57–66.
13. Li B., Wang J. Fibroblasts and myofibroblasts in wound healing: force generation and measurement. J Tissue Viability 2011; 20(4): 108–120.
14. Ogenesian A.S., Au J.A., Horst L.C. et al. The NH2-terminal propeptide of type I procollagen acts intracellularly to modulate cell function. J Biol Chem 2006; 281(50): 38507–38518.
15. Sabol F., Dancakova L., Gal P. et al. Immunohistological changes in skin wounds during the early periods of healing in a rat model. Veterinarna Medicina 2012; 57(2): 77–82.
16. Saveliev V.S., Kirienko A.I., editors. Clinical surgery: national guidance. Moscow: GEOTAR-Media; 2008.
17. Schultz G.S., Davidson J.M., Kirsner R.S et al. Dynamic reciprocity in the wound microenvironment. Wound Repair Regen 2011; 19(2): 134–148.
18. Volk S., Wang Y., Mauldin E. et al. Diminished type III collagen promotes myofibroblast differentiation and increases scar deposition in cutaneous wound healing. Cells Tissues Organs 2011; 194(1): 25–37.
19. Wang T., Gu Q., Zhao J. et al. Calcium alginate enhances wound healing by up-regulating the ratio of collagen types I/III in diabetic rats. Int J Clin Exp Pathol 2015; 8(6): 6636–6645.
20. Werner S., Krieg T., Smola H. Keratinocyte-fibroblast interactions in wound healing. J Invest Dermatol 2007; 125(5): 998–1008.
21. Zimmerman E., Crawford P. Cutaneous cryosurgery. Am Fam Physician 2012; 86(12): 1118–1124.
22. Zoppi N., Gardella R., DePaepe A. et al. Human fibroblasts with mutations in COL5A1 and COL3A1 genes do not organize collagens and fibronectin in the extracellular matrix, down-regulate $\alpha 2\beta 1$ Integrin, and recruit $\alpha \nu \beta 3$ instead of $\alpha 5\beta 1$ integrin. J Biol Chem 2004; 279(18): 18157–18168.

