

ISSN 1993-7512

Том 25

\*

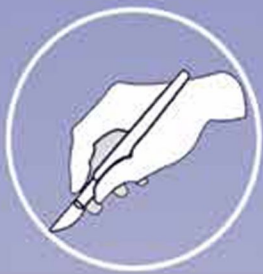№2

\*

2017

# НОВОСТИ ХИРУРГИИ

*Рецензируемый научно-практический журнал*



*Основан в 1995 году*

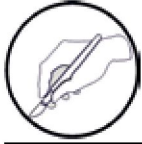МИНИСТЕРСТВО ЗДРАВООХРАНЕНИЯ РЕСПУБЛИКИ БЕЛАРУСЬ

# НОВОСТИ ХИРУРГИИ

Рецензируемый научно-практический медицинский журнал

**Том 25,  
2/2017**

*Издается с 1995 года*



Редакция научно-практического журнала «Новости хирургии»  
210023, Республика Беларусь, г. Витебск, пр-т Фрунзе, 27.  
Тел.: +375 (0212) 60-14-04; 60-14-31. E-mail: surgeryby@gmail.com

---

## Главный редактор А.Н. Косинец

### Редакционная коллегия

Аверин В.И. (Беларусь), Алексеев С.А. (Беларусь), Богдан В.Г. (Беларусь), Болдижар П.А. (Украина), Гаин Ю.М. (Беларусь), Дейкало В.П. (Беларусь), Золотухин И.А. (Россия), Егоров В.И. (Россия), Илюкевич Г.В. (Беларусь), Калмыков Е.Л. (Таджикистан), Каторкин С.Е. (Россия), Косинец В.А. (Беларусь), Луд Н.Г. (Беларусь), Лызиков А.А. (Беларусь), Марочков А.В. (Беларусь), Мишин И.В. (Молдова), Петухов В.И. (Беларусь), Русин В.И. (Украина), Сушков С.А. (зам. главного редактора) (Беларусь), Таллер В.А. (зам. главного редактора) (Беларусь), Тарабан И.А. (Украина), Угляница К.Н. (Беларусь), Фомин А.В. (Беларусь), Чернуха Л.М. (Украина), Шайдаков Е.В. (Россия), Щастный А.Т. (зам. главного редактора) (Беларусь), Юсиф-заде К.Р. (Азербайджан), Matevossian E. (Германия), Chevchik O. (Австрия), Rimdeika R. (Литва), Hüser N. (Германия)

### Редакционный совет

Аничкин В.В. (Беларусь), Батвинков Н.И. (Беларусь), Белецкий А.В. (Беларусь), Бойко В.В. (Украина), Винник Ю.С. (Россия), Вишневецкий В.А. (Россия), Воробей А.В. (Беларусь), Гарелик П.В. (Беларусь), Гидирим Г.П. (Молдова), Гостищев В.К. (Россия), Завада Н.В. (Беларусь), Зубарев П.Н. (Россия), Калинин Р.Е. (Россия), Кириенко А.И. (Россия), Канус И.И. (Беларусь), Кондратенко Г.Г. (Беларусь), Котельников Г.П. (Россия), Луцевич Э.В. (Россия), Лызиков А.Н. (Беларусь), Назыров Ф.Г. (Узбекистан), Островский Ю.П. (Беларусь), Пикиреня И.И. (Беларусь), Плешков В.Г. (Россия), Рычагов Г.П. (Беларусь), Сачек М.Г. (Беларусь), Стручков Ю.В. (Россия), Третьяк С.И. (Беларусь), Хвисюк Н.И. (Украина), Черноусов А.Ф. (Россия), Чудаков О.П. (Беларусь), Шиленок В.Н. (Беларусь), Шотт А.В. (Беларусь), Янушко В.А. (Беларусь), Doll D. (Германия), Ersoy E. (Турция), Popescu I. (Румыния), Wróblewski T.M. (Польша)

**Ответственный секретарь:** Небылицин Ю.С.

### Редакционно-издательская группа

Буйнова Т.В., Васильева Т.Ю., Киреенко В.А., Крицкая Т.Ю., Ксениди И.Д., Родкина Л.М., Сушко О.А.

**Журнал представлен в международных базах данных и информационно-справочных изданиях: SCOPUS, EBSCO, Ulrich's Periodicals Directory, CrossRef, Index Copernicus International, Google scholar, РИНЦ (Российский индекс научного цитирования)**

*Включен в Перечень научных изданий Республики Беларусь для опубликования диссертационных исследований по медицинской отрасли науки.*

*Министерством образования и науки Российской Федерации журнал включен в Перечень рецензируемых научных изданий, в которых должны быть опубликованы основные научные результаты диссертаций на соискание ученых степеней доктора и кандидата наук.*

**Журнал выходит с периодичностью один раз в два месяца.**

Журнал зарегистрирован в Министерстве информации Республики Беларусь, свидетельство № 331 от 20.04.2009 г.

**ISSN 1993-7512**

**Научные публикации****Экспериментальная хирургия**

*Ю.М. Ирьянов, Д.Ю. Борзунов, О.В. Дюрягина*  
Возмещение полостного дефекта кости  
в условиях имплантации сетчатых  
конструкций из никелида титана

**Общая и частная хирургия**

*Б.М. Белик, Г.М. Чиркинян,  
А.И. Маслов, Д.В. Мареев*  
Клиническое значение повышения  
внутрибрюшного давления у пациентов  
с тяжелым острым панкреатитом

*В.И. Русин, В.В. Корсак, П.А. Болдизхар,  
В.В. Русин, М.И. Пекар, Ф.В. Горленко,  
В.В. Машура, О.В. Лангазо*  
Отдаленные результаты хирургического лечения  
критической ишемии нижних конечностей  
после одномоментной прямой и непрямой  
реваскуляризации

*С.Г. Белов, О.В. Данилова, И.А. Тарабан,  
Д.И. Галата, Н.И. Горголь, С.Н. Потанов*  
Морфофункциональные особенности мягких  
тканей при нейроишемической форме  
синдрома диабетической стопы

*О.С. Олифинова, А.А. Козка*  
Значение антиоксидантов и гипербарической  
оксигенации в лечении ожоговых ран

**Травматология и ортопедия**

*А.И. Радченко, А.Г. Жуковец, Ю.М. Богдаев*  
Остеосинтез в хирургическом лечении  
метастазов в длинных трубчатых костях

**Онкология**

*К.В. Пучков, Д.А. Хубезов,  
Д.К. Пучков, Р.В. Луканин*  
Существуют ли факторы, влияющие  
на качество препарата тотальной  
мезоректумэктомии?

**Анестезиология-реаниматология**

*Р.Э. Якубцевич*  
Оптимизация гемодинамики и гидробаланса  
с помощью транспульмональной термодилуции  
при проведении продленных методов  
почечно-заместительной терапии  
у пациентов с тяжелым сепсисом  
и полиорганной дисфункцией

**Scientific Publications****Experimental Surgery**

**115** *Y.M. Iryanov, D.Y. Borzunov, O.V. Dyuryagina*  
Compensation of Cavitory Bone Defects under  
Implantation of Titanium Nickelide Mesh  
Constructions

**General & Special Surgery**

**124** *B.M. Belik, G.M. Chirkinyan,  
A.I. Maslov, D.V. Mareev*  
Clinical Significance of Intra-Abdominal  
Pressure Elevation in Patients with Severe Acute  
Pancreatitis

**141** *V.I. Rusin, V.V. Korsak, P.A. Boldizhar,  
V.V. Rusin, M.I. Pekar, F.V. Gorlenko,  
V.V. Mashura, O.V. Langazo*  
Long-Term Surgical Treatment Results  
of Critical Lower Limb Ischemia Following  
Simultaneous Direct and Indirect  
Revascularization

**140** *S.G. Belov, O.V. Danilova, I.A. Taraban,  
D.I. Galata, N.I. Gorgol, S.N. Potapov*  
Morphofunctional Features of Soft Tissues  
in Neuroischemic Form of Diabetic Foot  
Syndrome

**148** *O.S. Olifirova, A.A. Kozka*  
Value of Antioxidants and Hyperbaric  
Oxygenation in Treatment of Burn Wounds

**Traumatology and orthopedics**

**155** *A.I. Radchenko, A.G. Zhukovec, J.M. Bogdaev*  
Osteosynthesis in Surgical Treatment of  
Metastatic Lesions of Long Tubular Bones

**Oncology**

**163** *K.V. Puchkov, D.A. Khubezov,  
D.K. Puchkov, R.V. Lukanin*  
Are there any Factors Affecting the Specimen  
Quality of Total Mesorectumectomy?

**Anesthesiology-Reanimatology**

**171** *R.E. Yakubtsevich*  
Optimization of Haemodynamics  
and Hydrobalance with Transpulmonal  
Thermomodulation While Applying Continuous  
Methods of Renal Replacement Therapy  
in Patients with Severe Sepsis and Multiple  
Organ Dysfunction

**Информационные технологии в хирургии**

С.Е. Каторкин, А.В. Колсанов, С.А. Быстров,  
С.С. Чаплыгин, П.М. Зельтер, Р.М. Назаров  
Предоперационное 3-D моделирование  
спленэктомии у пациентки с первичной  
иммунной тромбоцитопенией

**Обзоры**

А.Т. Щастный, С.А. Сушков,  
О.Д. Мяделец, Е.И. Лебедева  
Проблемы и перспективы использования  
клеточной терапии в лечении патологии печени

**Случаи из практики**

В.Л. Тимошок, А.А. Свирский, Е.В. Королькова,  
К.В. Дроздовский, А.М. Махлин, В.В. Дедович,  
А.Л. Шалькевич, В.В. Дроздовская  
Первый случай успешной торакоскопической  
перикардэктомии в Республике Беларусь  
у ребенка в возрасте 1,5 месяцев при  
фибринозно-гнойном перикардите

А.И. Панасюк, Е.Г. Григорьев  
Особенности клинических проявлений  
и трудности диагностики острого аппендицита  
при внутрибрюшечной мезогастральной  
(мезоцелиакальной) локализации  
червеобразного отростка

**Обмен опытом**

К.И. Сергацкий, В.И. Никольский,  
М.Л. Полторак, М.А. Миронов  
Варианты кожной пластики промежности  
у пациентов, перенесших острый анаэробный  
парапроктит

**Научные съезды и конференции**

Е.Л. Калмыков  
Обзор Кёльнского симпозиума по проблеме  
сосудистого доступа у пациентов находящегося  
на программном гемодиализе  
(«Kölner Dialyseshunt Symposium»,  
24-25 июня 2016 года)

**Information technologies in surgery**

**177** S.E. Katorkin, A.V. Kolsanov, S.A. Bystrov,  
S.S. Chaplygin, P.M. Zelter, R.M. Nazarov  
Preoperative 3D Modelling Splenectomy  
in Patients with Primary Immune  
Thrombocytopenia

**Reviews**

**183** A.T. Shchastny, S.A. Sushkou,  
O.D. Myadelets, E.I. Lebedeva  
Challenges and Prospects of Cellular Therapy  
in Treatment of Liver Diseases

**Case Reports**

**194** V.L. Timashok, A.A. Svirsky, E.V. Karalkova,  
K.V. Drozdovski, A.M. Makhlin, V.V. Dedovich,  
A.L. Shalkevich, V.V. Drazdouskaya  
The First Case of Successful Thoracoscopic  
Pericardectomy in the Republic of Belarus  
in Infant Aged 1,5 Months with Fibrinopurulent  
Pericarditis

**202** A.I. Panasyuk, E.G. Grigoryev  
Peculiarities of Clinical Signs And Diagnostic  
Difficulties of Acute Appendicitis  
in Intramesenteric Mesogastral (Mesoceliac)  
Location of the Vermiform Appendix

**Exchange of Experience**

**206** K.I. Sergatsky, V.I. Nikolsky,  
M.L. Poltorak, M.A. Mironov  
Types of Perineal Skin Plasty  
in Patients after  
an Acute Anaerobic Paraproctitis

**Scientific Congresses & Conferences**

**211** E.L. Kalmykov  
An Overview of the Cologne Symposium  
on Issue of Vascular Access in Patients  
on Programmatic Hemodialysis  
(«Kölner Dialyseshunt Symposium»,  
June, 24-25, 2016 Year)

С.Г. БЕЛОВ<sup>1</sup>, О.В. ДАНИЛОВА<sup>2</sup>, И.А. ТАРАБАН<sup>3</sup>, Д.И. ГАЛАТА<sup>3</sup>,  
Н.И. ГОРГОЛЬ<sup>3</sup>, С.Н. ПОТАПОВ<sup>3</sup>



## МОРФОФУНКЦИОНАЛЬНЫЕ ОСОБЕННОСТИ МЯГКИХ ТКАНЕЙ ПРИ НЕЙРОИШЕМИЧЕСКОЙ ФОРМЕ СИНДРОМА ДИАБЕТИЧЕСКОЙ СТОПЫ

Харьковская медицинская академия последиplomного образования<sup>1</sup>,  
Харьковский городской центр «Диабетическая стопа»<sup>2</sup>,  
Харьковский национальный медицинский университет<sup>3</sup>, г. Харьков,  
Украина

**Цель.** Определение морфологических особенностей кожных ран стопы пациентов с нейроишемической формой синдрома диабетической стопы (СДС) с целью оптимизации тактики и методов хирургического лечения.

**Материал и методы.** Произведено морфологическое исследование мягких тканей стопы 12 пациентов с гнойно-некротическими осложнениями нейроишемической формы СДС с использованием гистологических, гистохимических и морфометрических методик. Пациенты были разделены на 2 клинические группы. Первую группу составили 6 пациентов, у которых согласно клиническим, анамнестическим и инструментальным методам исследования преобладали ишемические изменения. Вторая группа – 6 пациентов, у которых преобладали нейропатические изменения в тканях.

**Результаты.** Выявлена неоднородность клинических, инструментальных и морфологических данных у пациентов с гнойно-некротическими осложнениями нейроишемической формы СДС. В наблюдениях первой группы трофические нарушения в стопе клинически представлены сухой гангреной. Морфологически выражены тяжелые циркуляторные расстройства, утолщение стенок артериол и капилляров с сужением их просвета. Изменения периферических нервных стволиков характеризовались либо слабо выраженной демиелинизацией, либо отсутствием признаков разрушения миелина. Во второй группе трофические нарушения в стопе клинически представлены инфицированными ранами, остеомиелитом, флегмоной мягких тканей. Гистологически определялся обширный некроз с наложениями фибрина и гнойного экссудата. Выявлено также уменьшение количества сосудов, утолщение их стенки и сужение просвета. Изменения периферических нервных стволиков характеризовались разрушением миелина вплоть до тотальной демиелинизации и полной дегенерации осевых цилиндров, местами наблюдалось полное выпадение нервных волокон.

**Заключение.** Проведенное исследование позволило при схожести сосудистых нарушений (макро- и микроангиопатия) в обеих клинических группах убедительно показать морфологические различия при преобладании ишемического или нейропатического компонента в нейроишемической форме СДС. Выявленные клинико-морфологические особенности проявлений нейроишемической формы СДС доказывают необходимость индивидуального подхода к лечению пациентов с учетом преобладания тех или иных морфологических изменений.

**Ключевые слова:** диабетическая стопа, осложнения диабета, ишемическая язва, диабетическая периферическая нейропатия, артериальная ишемия, нейроишемическая форма, морфологические изменения

**Objective.** To determine the morphological features of the foot skin wounds in patients with neuroischemic form of diabetic foot syndrome (DFS) to optimize the surgical tactics and surgical treatment methods.

**Methods.** Morphological study of the foot soft tissues in patients (n=12) with purulent-necrotic complications of the neuroischemic form of DFS was performed using histological, histochemical and morphometric methods. The patients were divided into 2 clinical groups. The first group consisted of patients (n=6) with prevalence of the ischemic changes according to clinical, anamnestic and instrumental methods of investigation. The second group included patients (n=6) with prevalence of neuropathic changes in tissues.

**Results.** Heterogeneity of clinical, instrumental and morphological data was revealed in patients with purulent-necrotic complications of the neuroischemic form of DFS. In the observations of the first group the trophic disorders of the foot were clinically represented by dry gangrene. Severe circulatory disorders, thickening of the arterioles and capillaries with narrowing of lumen were morphologically marked. Changes in peripheral nerves were characterized by a mild demyelination or absence of signs of myelin destruction. In the second group the trophic disorders of the foot were clinically represented by infected wounds, osteomyelitis and the soft tissue phlegmon. An extensive necrosis with overlay of fibrin and purulent exudate was histologically established. Also the reduction of the number of vessels, thickening of walls and narrowing of lumen were revealed. Changes in the peripheral nerves were characterized by the destruction of myelin even up to the total demyelination and complete degeneration of axons, and in some fields the studies have shown a complete loss of nerve fibers.

**Conclusion.** While the similarity of vascular disorders (macro- and microangiopathy) in both clinical groups, the performed research has convincingly showed morphological differences in the prevalence of neuropathic or ischemic component of the neuroischemic form of DFS. The revealed clinical-morphological features of neuroischemic form of DFS demonstrate the necessity of an individual approach to patients' treatment, taking into account the prevalence of specific morphological changes.

*Keywords: diabetic foot, diabetic complications, ischemic ulcer, diabetic peripheral neuropathy, arterial ischemia, neuroischemic form, morphological changes*

**Novosti Khirurgii. 2017 Mar-Apr; Vol 25 (2): 140-147**

**Morphofunctional Features of Soft Tissues in Neuroischemic Form of Diabetic Foot Syndrome**

**S.G. Belov, O.V. Danilova, I.A. Taraban, D.I. Galata, N.I. Gorgol, S.N. Potapov**

### **Введение**

Сахарный диабет в связи с широкой распространенностью и тяжелыми осложнениями остается значительной физической, психологической и финансовой проблемой не только для пациентов, но и для общества в целом [1]. Несмотря на определенные успехи в профилактике и лечении синдрома диабетической стопы (СДС), риск проведения нетравматических ампутаций нижних конечностей у пациентов с сахарным диабетом в 6 раз выше, чем у пациентов, не страдающих данной патологией [2, 3]. Смертность в течение 1 года после ампутаций нижней конечности на уровне ниже коленного сустава составляет 24,6%, пятилетняя смертность – 66,3%; после проведения ампутации нижней конечности выше коленного сустава годовичная смертность составляет 43,3%, пятилетняя смертность – 83,3% [4]. Увеличивается количество малых ампутаций, но вместе с тем уровень смертности в течение 5 лет после их проведения составляет 43% и 52% среди пациентов 1 типа и 2 типов соответственно [5]. Увеличение абсолютного количества ампутаций сопровождается омоложением этой категории пациентов [6].

В структуре СДС до 73% приходится на нейроишемическую (смешанную) форму [7]. Данная форма СДС связана с поражением артерий и нервных окончаний, протекает наиболее тяжело и ведет к высокой ампутации конечности. Диабетическая полинейропатия маскирует и отягощает клинические проявления ишемии конечности, что осложняет диагностику и ухудшает результаты лечения таких пациентов [8, 9, 10]. Несмотря на актуальность проблемы, в литературе недостаточно освещены критерии постановки диагноза «нейроишемическая форма СДС». В связи с этим целью данного исследования явилось определение морфологических особенностей кожных ран стопы пациентов с нейроишемической формой СДС для оптимизации тактики и методов хирургического лечения.

### **Материал и методы**

Проведено морфологическое исследование

мягких тканей стопы 12 пациентов с нейроишемической формой СДС, течение заболевания которых осложнилось гнойно-некротическим процессом. Все они страдали сахарным диабетом 2 типа, находились на лечении в центре «Диабетическая стопа» в 2014-2015 г.г. и подверглись оперативным вмешательствам. В исследование не входили пациенты с ишемической формой СДС, не подлежащие ангиокоррекции, а также пациенты с гнойно-некротическим процессом стопы с распространением на голень, требующим выполнения высокой ампутации нижней конечности в момент госпитализации.

Диагностику формы поражения тканей стопы осуществляли на основании данных анамнеза, типа СД, давности его существования, а также клинических проявлений кожных ран стопы. В практической работе использовали классификацию Wagner-Meggitt, которая отражает клинические проявления глубины и площади распространенности гнойно-некротического процесса в стопе. В обязательные исследования входили: определение нарушения чувствительности, рентгенография костей стопы, ультразвуковая доплерография магистральных сосудов (УЗДГ). Перфузию нижних конечностей оценивали по критериям, предложенным рабочей группой TASK. Оценку неврологического дефицита проводили согласно принятому стандарту. Лодыжечно-плечевой индекс (ЛПИ) определяли с помощью тонометра и доплеровского аппарата фирмы «Dopplex» (Германия). ЛПИ рассчитывали как соотношение между систолическим давлением в плечевой артерии и артерии тыла стопы. В норме этот показатель равен 1. Для пациентов с neuropathic формой СДС характерно повышение индекса до 1,1-1,3, в редких случаях – до 1,7. Для облитерирующих заболеваний артерий характерно снижение индекса до 0,7-0,8. Показатели ЛПИ определяют дальнейший ход диагностического поиска. Транскутанное напряжение кислорода в тканях производили на тыле стопы при помощи оксимонитора TCM-4 производства фирмы «Radiometr» (Дания). Локальная перфузия кожи, измеряемая на уровне тыла стопы, является прогностически важным

показателем заживления. Нормальным принимали напряжение кислорода на стопах, равное 60,0 мм рт. ст. и выше.

Оперативное вмешательство проводили в сроки от 3 суток с момента госпитализации, после проведения стандартного обследования, на фоне коррекции гликемии и сопутствующей соматической патологии, антибактериальной терапии, местного лечения (средствами, применяемыми в 1 фазе раневого процесса).

У всех пациентов клинически была диагностирована нейроишемическая форма СДС, подтвержденная инструментально по глубине патологического процесса по Вагнеру: 3А – у 2 пациентов, 3Б – у 5 пациентов, 4А – у 5 пациентов.

По результатам проведенного обследования пациенты были разделены на 2 клинические группы. В каждую группу вошли по 6 пациентов, по 4 женщины и 2 мужчин, в возрасте 52-78 лет. У 6-ти пациентов, составивших первую группу, согласно клиническим, анамнестическим и инструментальным исследованиям преобладали ишемические изменения, проявляющиеся нарушениями сенсорной чувствительности и снижением кровотока в артериях нижних конечностей (стенозы берцовых артерий от 50%), что подтверждено УЗДГ, снижением ЛПИ (до 0,7), показателей транскутанного напряжения кислорода (ниже 50 мм рт. ст.). На предварительном этапе лечения 3-е из 6-ти пациентов перенесли ангиокоррекцию.

Во вторую группу вошли 6 пациентов, у которых клинически, анамнестически и инструментально преобладали нейрпатические изменения, проявляющиеся нарушениями сенсорной чувствительности и нарушениями кровотока в артериях нижних конечностей, подтвержденными УЗДГ (стенозирующий, до 50% просвета сосудов, атерокальциноз артерий голени с изменением магистрального кровотока в них), значением ЛПИ от 1,3 до 0,9.

Во время оперативного вмешательства иссекали гнойно-некротические очаги в пределах здоровых тканей и фрагменты прилежащих, визуально неизмененных тканей. Полученный материал фиксировали в 10% растворе нейтрального формалина, и после стандартной проводки и заливки в парафин изготавливали гистологические срезы толщиной 4-5 мкм. Обзорные препараты, окрашенные гематоксилином и эозином, позволяли оценить общее состояние исследуемых тканей. Окрашенные по методу Ван Гизон препараты использовали для выявления и дифференцировки соединительнотканых структур. С помощью комби-

нированной ШИК+Хейл-реакции выявляли нейтральные мукополисахариды и кислые гликозаминогликаны. С помощью окрашивания железным гематоксилином по Рего определяли степень выраженности ишемических и некротических повреждений тканей. По методике Крутская выявляли миелиновые волокна.

Для оценки кровоснабжения кожи стопы использовали морфометрический метод исследования. Измеряли толщину средней оболочки (Hcp) и внутренний диаметр (Dвн) прекапиллярных артериол с последующим вычислением средних величин. Также вычисляли индекс Керногана (ИК): отношение толщины средней оболочки сосудистой стенки к ширине просвета сосуда – ее внутреннему диаметру. ИК отражает пропускную способность микроциркуляторного русла и является ценным объективным показателем, оценивающим состояние кровоснабжения тканей [11]. Поскольку капилляры являются центральным звеном микроциркуляторного русла, морфометрическое исследование включало также измерение внутреннего диаметра капилляров.

Полученный цифровой массив обрабатывали методом вариационной статистики на персональном компьютере с использованием электронных таблиц Excel и вычислением медианы (Me) и квартилей (Q1, Q3). В связи с малой выборкой достоверность показателей оценивали по U-критерию Манна-Уитни. Критический уровень значимости во время проверки статистических гипотез (p) принимался как равный 0,05 при U=7 и равный 0,01 при U=3.

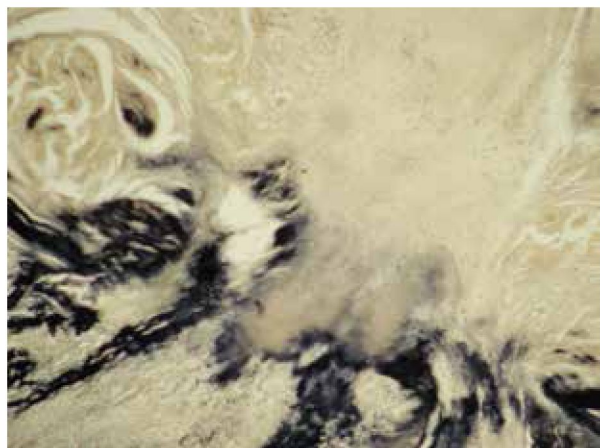
## Результаты

Во всех наблюдениях первой группы трофические нарушения в стопе клинически были представлены сухой гангреной.

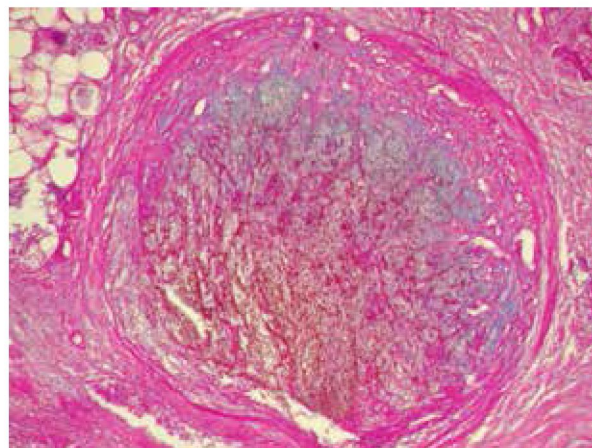
Морфологическое исследование иссеченных тканей показало, что раневой дефект характеризовался наличием глубокого некроза, инфильтрированного нейтрофильными гранулоцитами, иногда со скоплениями колоний микроорганизмов на поверхности раны.

В зоне некроза и тяжелой ишемии при окраске по Рего обнаруживались интенсивно окрашенные в черный или темно-серый цвет участки ткани (рис. 1). ШИК+Хейл-реакция выявила усиление в зоне некроза ШИК-окрашивания, а при окрашивании по Ван Гизон коллагеновые волокна характеризовались потерей свойственной им фуксинофилии и нарастанием пикринофилии, что свидетельствует о некробиотических процессах. Раневой процесс характеризовался тяжелыми циркуляторными





**Рис. 1.** Нейроишемическая форма синдрома диабетической стопы с преобладанием ишемии. Первая клиническая группа. Очаги некроза и ишемии черного или темно-серого цвета. Окраска по Рего. Ув.×100.



**Рис. 2.** Нейроишемическая форма синдрома диабетической стопы с преобладанием ишемии. Первая клиническая группа. Тромботические массы в просвете сосуда. Кислые гликозаминогликаны (голубое окрашивание) в грануляционной ткани организующегося тромба. ШИК-позитивное окрашивание (малиново-розовый цвет) в участках созревания коллагена. Окраска ШИК+Хейл. Ув.×100.

расстройствами в виде полнокровия сосудов с развитием в них стазов, тромбоза, периваскулярных кровоизлияний и геморрагической инфильтрации тканей. В зависимости от давности тромботические массы были полностью или частично замещены грануляционной или соединительной тканью с канализацией и иногда реваскуляризацией сосудов. В организующихся тромбах содержалось большое количество кислых гликозаминогликанов (голубое окрашивание). По мере созревания коллагена в составе грануляционной ткани отмечалось усиление ШИК-позитивного окрашивания (рис. 2).

Отмечались утолщение стенок артериол и капилляров, связанное с плазматическим пропитыванием и пролиферацией эндотелиальных клеток, а также распространенный гиалиноз стенок артериол с сужением их просвета.

В стенках сосудов обнаруживались признаки отека, десквамация эндотелия, оголение участков базальной мембраны с отложением

аморфного вещества на участках деструкции. Утолщенная ШИК-позитивная базальная мембрана сосудов слоистая, с мелкими перетяжками, а внутренняя эластическая мембрана извитая.

Иногда в сосудистых стенках выявляли очаги некроза и лейкоцитарной инфильтрации. Отмечалась неравномерно выраженная коллагенизация периваскулярной соединительной ткани.

Морфометрическое исследование обнаружило значительное утолщение стенок прекапиллярных артериол, а также выраженное сужение просветов внутреннего диаметра сосудов данного калибра наряду с уменьшением внутреннего диаметра капилляров (таблица).

В крупных артериальных сосудах обнаруживались разной степени выраженности и распространенности атеросклеротические поражения как сегментарного, так и циркулярного характера.

Таблица

**Морфометрические показатели прекапиллярных артериол и капилляров при нейроишемической форме СДС**

Морфометрические параметры	1 группа Нейроишемическая форма СДС с преобладанием ишемии, (м · 10 <sup>-6</sup> )			2 группа Нейроишемическая форма СДС с преобладанием нейропатии, (м · 10 <sup>-6</sup> )			Критерий Манна-Уитни, (U)
	Me	Q <sub>1</sub>	Q <sub>3</sub>	Me	Q <sub>1</sub>	Q <sub>3</sub>	
	Прекапиллярные артериолы						
Нср	7,6**	7,3	7,8	5,9	5,3	6,3	1,5
Двн	10,05*	9,5	11,1	11,85	11,3	12,5	4,5
ИК (Нср / Двн)	0,77*	0,65	0,84	0,51	0,46	0,61	3,5
	Капилляры						
Двн	3,55	3,28	3,83	4,15	3,6	4,63	11,5

Примечание: \* – p >0,05 между 1 и 2 группами; \*\* – p >0,01 между 1 и 2 группами.

Основные элементы нервного волокна были сохранены, очаговая демиелинизация и дегенерация осевых цилиндров, интра- и периневральный склероз носили слабо или умеренно выраженный характер. В то же время наблюдали интра- и периневральный отек нервного волокна, очаги вакуольной дистрофии, склероз стенок эндо- и периневральных сосудов.

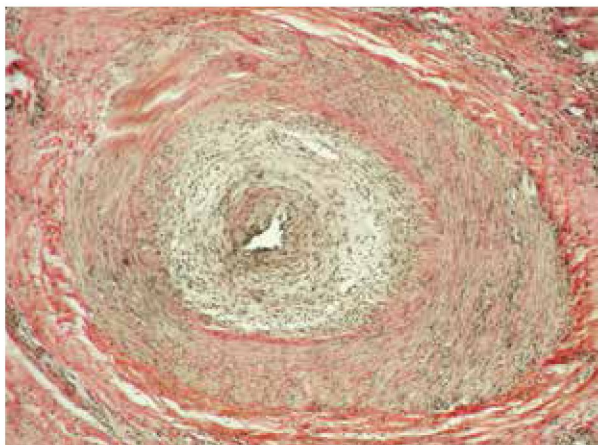
При окрашивании по Круссаю изменения периферических нервных стволиков характеризовались либо слабо выраженной демиелинизацией, либо отсутствием признаков разрушения миелина.

В краях кожной раны обнаруживалась отечная грануляционная ткань, обильно инфильтрированная нейтрофильными гранулоцитами. При этом грануляционная ткань не содержала зрелых клеточных форм, характеризовалась ослабленным ростом сосудов и слабо выраженным коллагеногенезом, что подтверждено окрасками по Ван Гизон и ШИК+Хейл.

Во второй группе пациентов трофические нарушения в стопе клинически были представлены инфицированными ранами, остеомиелитом, флегмоной мягких тканей. В тканевых фрагментах из ран стопы определялся обширный некроз с наложениями фибрина и гнойного экссудата с развитием выраженного флегмонозно-некротического процесса.

В прилежащих к ране участках кожи отмечались выраженные деструктивные изменения эпидермиса: дезорганизация его базальной мембраны, выраженный внутри- и межклеточный отек, гистолит эпидермиса и дермы. В прилежащих к зоне некроза участках дермы при окрашивании по Ван Гизон коллагеновые волокна характеризовались выраженной пикринофилией, свидетельствующей о дегене-

**Рис. 3.** Нейроишемическая форма синдрома диабетической стопы с преобладанием нейропатии. Вторая клиническая группа. Проплиферация эндотелия с резким сужением просвета мелкой артериолы. Окраска по Ван Гизон. Ув.×100.



ративных изменениях, местами отмечен лизис волокнистых структур.

Как и в первой клинической группе, в описываемой группе наблюдений выявлены уменьшение количества сосудов, неспецифические изменения сосудистой стенки в виде плазматического пропитывания, гиалиноза, дистрофии, пролиферации эндотелия (рис. 3).

Одновременно определялось характерное для сахарного диабета утолщение субэндотелиальных базальных мембран мелких сосудов за счет накопления ШИК-положительной субстанции.

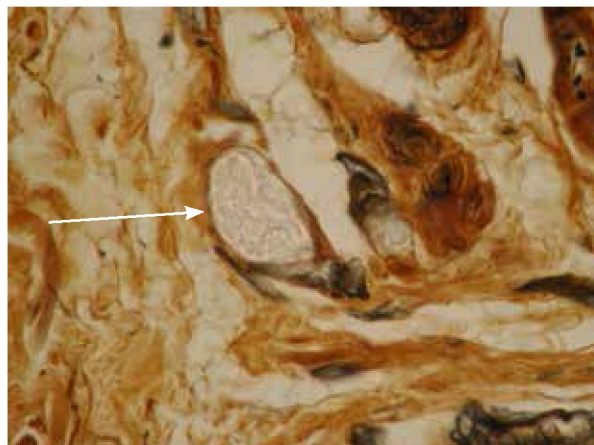
При морфометрическом исследовании обнаружено утолщение стенок прекапиллярных артериол с одновременным сужением их просвета, а также уменьшение внутреннего диаметра капилляров (таблица).

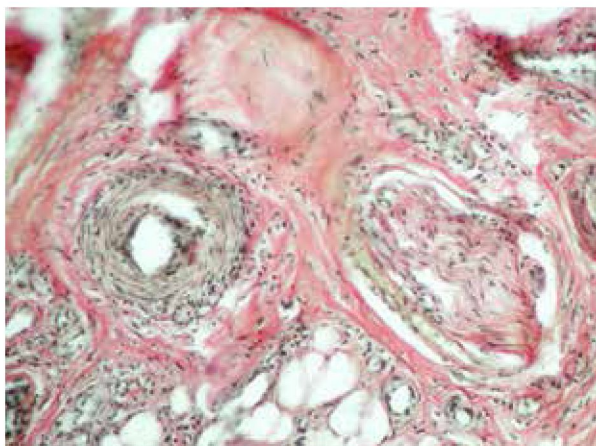
Кроме описанных изменений, выражено уменьшение плотности эндо- и периневрального капиллярного русла с наличием в его просветах множества эритроцитарных и тромбоцитарных агрегатов, увеличение отложений коллагена в субэндотелиальных базальных мембранах, что подтверждено усилением их ШИК-позитивного окрашивания.

В прилежащих к зоне некроза участках мягких тканей выявлено хроническое неспецифическое воспаление с участием в составе инфильтрата лимфоцитов, плазматических клеток и макрофагов. По периферии таких участков имелось разрастание грануляционной ткани.

Изменения периферических нервных стволиков морфологически характеризовались разрушением миелина вплоть до тотальной демиелинизации и полной дегенерации осевых цилиндров. На отдельных участках отмечалось полное выпадение нервных волокон (рис. 4).

**Рис. 4.** Нейроишемическая форма синдрома диабетической стопы с преобладанием нейропатии. Полная демиелинизация и дегенерация осевых цилиндров в нервном стволике (стрелка). Окраска по Круссаю. Ув.×400.





**Рис. 5.** Нейроишемическая форма синдрома диабетической стопы с преобладанием нейропатии. Вторая клиническая группа. Отек и дистрофия осевых цилиндров в сочетании с поражением мелких интра- и периневральных сосудов. Окраска по Ван Гизон. Ув.×200.

Также были выражены интра- и периневральные склероз, периваскулярная круглоклеточная воспалительная инфильтрация. Отмечались изменения сосудов нервных стволиков (*vasa nervorum*) в виде пролиферации эндо- и перителлия, очаговой вакуольной дистрофии, утолщения базальной мембраны эндо- и периневральных сосудов, увеличения числа запустевающих капилляров (рис. 5).

Вне зоны некроза в коже стопы отмечались признаки гиперкератоза, атрофия эпидермиса, сглаженность сосочкового слоя дермы, склероз дермы, гипотрофия и атрофия придатков кожи.

### Обсуждение

В формировании нейроишемической формы СДС с преобладанием ишемии ведущее значение имеют как выраженная макроангиопатия, так и генерализованный артериологалиноз в сочетании с поражением капиллярного русла. Морфометрическое исследование показало наиболее выраженное утолщение стенок прекапиллярных артериол с одновременным уменьшением их внутреннего диаметра, а также уменьшение внутреннего диаметра капилляров в коже стопы в данной группе наблюдений. Отличительной особенностью этой формы СДС было нарушение микроциркуляторного кровотока в виде стаза и тромбоза, которые усиливают ишемию тканей и в условиях нарастающего отека тканей способствуют сдавлению сосудисто-нервного пучка, что является причиной образования изъязвлений и гангренозных изменений. Ослабленный коллагеногенез в структуре грануляционной ткани замедляет ее трансформацию в зрелую соединительную. Этому также способствовал и характер вос-

палительной инфильтрации, среди элементов которой продолжительное время преобладали нейтрофильные гранулоциты.

Изменения периферических нервных стволиков в данной клинической группе характеризовались либо слабо выраженной демиелинизацией, либо отсутствием признаков разрушения миелина.

Проведенное морфологическое исследование показало, что особенности кожных ран при нейроишемической форме СДС с преобладанием нейропатии заключались в большей выраженности флегмонозного воспаления в участках гнойно-некротического поражения, что предрасполагало к аутолизу мягких тканей и создавало предпосылки для формирования обширного язвенного дефекта. Для данной клинической группы, по сравнению с первой исследуемой группой, характерна более выраженная и распространенная инфильтрация грануляционной ткани эозинофилами, плазмócитами, лимфоцитами на фоне сосудистого стаза и выраженного отека. При данной форме значительней выражены также гиперкератоз, гипотрофия и атрофия кожи и ее придатков.

Нейроишемическая форма с преобладанием нейропатии характеризовалась преимущественным поражением периферических нервов, эндо- и периневральных сосудов. Изменения периферических нервных стволиков морфологически характеризовались повреждением шванновских оболочек, разрушением миелина вплоть до тотальной демиелинизации и полной дегенерации осевых цилиндров. На отдельных участках отмечалось полное выпадение нервных волокон.

Степень утолщения стенок прекапиллярных артериол, уменьшение диаметра их просветов, а также уменьшение внутреннего диаметра капилляров при данной форме СДС выражены в меньшей степени, чем в другой группе, что подтверждают данные морфометрического исследования.

### Заключение

В результате исследования выявлена неоднородность клинических, инструментальных и морфологических данных у пациентов с осложненной нейроишемической формой СДС. Методика выявления миелина позволила, при схожести сосудистых нарушений (макро- и микроангиопатия) в обеих клинических группах, убедительно показать морфологические различия при преобладании ишемического или нейропатического компонента у пациентов.

Проведенное исследование выявило связь

между клиническими проявлениями, данными инструментального обследования и морфологическими изменениями тканей стопы пациентов со нейроишемической формой СДС, что доказывает целесообразность выбора индивидуального подхода к лечению пациентов с учетом преобладания тех или иных морфологических изменений.

**Конфликт интересов отсутствует.**

**Работа выполнялась в соответствии с планом научных исследований Харьковской медицинской академии последипломного образования.**

**ЛИТЕРАТУРА**

1. Тронько НД, Соколова ЛК, Власенко МВ, Костюкевич АА. Достижение целей лечения пациентами с сахарным диабетом в Украине. Результаты Международного исследования по изучению практики ведения сахарного диабета (IDMPS) *Эндокринология*. 2015;20(4):658-68.
2. Ahmad N, Thomas GN, Gill P, Torella F. The prevalence of major lower limb amputation in the diabetic and non-diabetic population of England 2003-2013. *Diab Vasc Dis Res*. 2016 Sep;13(5):348-53. doi: 10.1177/14791641166651390.
3. Al-Rubeaan K, Al Derwish M, Ouizi S, Youssef AM, Subhani SN, Ibrahim HM, Alamri BN. Diabetic foot complications and their risk factors from a large retrospective cohort study. *PLoS One*. 2015 May 6;10(5):e0124446. doi: 10.1371/journal.pone.0124446. eCollection 2015.
4. Gök Ü, Selek Ö, Selek A, Güdük A, Güner MC. Survival evaluation of the patients with diabetic major lower-extremity amputations. *Musculoskelet Surg*. 2016 Aug;100(2):145-48. doi: 10.1007/s12306-016-0399-y.
5. Wilbek TE, Jansen RB, Jørgensen B, Svendsen OL. The Diabetic Foot in a Multidisciplinary Team Setting. Number of Amputations below Ankle Level and Mortality. *Exp Clin Endocrinol Diabetes*. 2016 Jul 20. [Epub ahead of print]
6. Удовиченко ОВ, Грекова НМ. Диабетическая стопа: рук для врачей. Москва, РФ: Практ медицина; 2010. 271 с.
7. Воробихина НВ, Зеленина ТА, Петрова ТМ. Влияние метода оперативного лечения больных с гнойно-некротическими формами синдрома диабетической стопы на частоту рецидивирования, риск повторных ампутаций и выживаемость. *Инфекции в Хирургии*. 2009;7(4):41-46.
8. International Best Practice Guidelines: Wound Management in Diabetic Foot Ulcers. Wounds International publication; 2013. 23 p. Available from: <http://www.woundsinternational.com>.
9. Boulton AJM, Cavanagh PR, Rayman G, editors. The foot in Diabetes. 4th ed. John Wiley and Sons Ltd; 2006. 449 p. doi: 10.1002/0470029374.
10. Romiti M, Albers M, Brochado-Neto FC, Durazzo AES, Pereira CAB, De Luccia N. Meta-analysis of infrapopliteal angioplasty for chronic critical limb ischemia. *J Vasc Surg*. 2008 May;(47):975-81. doi: <http://dx.doi.org/10.1016/j.jvs.2008.01.005>.
11. Белкин ВШ, Дорофеев АА, Машков ВС, Усманов МУ. Морфометрический анализ состояния внутриорганных кровеносных сосудов. *Арх Анатомии Гистологии Эмбриологии*. 1980;(7):88-93.
12. Сергиенко ВИ, Бондарева ИБ. Математическая статистика в клинических исследованиях. Москва, РФ: Гэотар медицина; 2000. 256 с.

**REFERENCES**

1. Tron'ko ND, Sokolova LK, Vlasenko MV, Kostiukevich AA. Dostizhenie tselei lecheniia patsientami s sakharnym diabetom v Ukraine. Rezul'taty Mezhdunarodnogo issledovaniia po izucheniiu praktiki vedeniia sakharnogo diabeta (IDMPS) [Achieving the goals of the treatment of patients with diabetes in Ukraine. The results of the International study on the practice of conducting diabetes treatment (IDMPS)]. *Endokrinologia*. 2015;20(4):658-68.
2. Ahmad N, Thomas GN, Gill P, Torella F. The prevalence of major lower limb amputation in the diabetic and non-diabetic population of England 2003-2013. *Diab Vasc Dis Res*. 2016 Sep;13(5):348-53. doi: 10.1177/14791641166651390.
3. Al-Rubeaan K, Al Derwish M, Ouizi S, Youssef AM, Subhani SN, Ibrahim HM, Alamri BN. Diabetic foot complications and their risk factors from a large retrospective cohort study. *PLoS One*. 2015 May 6;10(5):e0124446. doi: 10.1371/journal.pone.0124446. eCollection 2015.
4. Gök Ü, Selek Ö, Selek A, Güdük A, Güner MC. Survival evaluation of the patients with diabetic major lower-extremity amputations. *Musculoskelet Surg*. 2016 Aug;100(2):145-48. doi: 10.1007/s12306-016-0399-y.
5. Wilbek TE, Jansen RB, Jørgensen B, Svendsen OL. The Diabetic Foot in a Multidisciplinary Team Setting. Number of Amputations below Ankle Level and Mortality. *Exp Clin Endocrinol Diabetes*. 2016 Jul 20. [Epub ahead of print]
6. Udovichenko OV, Grekova NM. Diabeticheskaia stopa [Diabetic foot]: ruk dlia vrachei. Moscow, RF: Prakt Meditsina; 2010. 271 p.
7. Vorobikhina NV, Zelenina TA, Petrova TM. Vliianie metoda operativnogo lecheniia bol'nykh s gnoino-nekroticheskimi formami sindroma diabeticheskoi stopy na chastotu retsidivirovaniia, risk povtornykh amputatsii i vyzhivaemost' [The impact of the method of surgical treatment of patients with purulent-necrotic forms of diabetic foot syndrome on the recurrence rate; the risk of repeated amputation and survival]. *Infektsii v Khirurgii*. 2009;7(4):41-46.
8. International Best Practice Guidelines: Wound Management in Diabetic Foot Ulcers. Wounds International publication; 2013. 23 p. Available from: <http://www.woundsinternational.com>.
9. Boulton AJM, Cavanagh PR, Rayman G, editors. The foot in Diabetes. 4th ed. John Wiley and Sons Ltd; 2006. 449 p. doi: 10.1002/0470029374.
10. Romiti M, Albers M, Brochado-Neto FC, Durazzo AES, Pereira CAB, De Luccia N. Meta-analysis of infrapopliteal angioplasty for chronic critical limb ischemia. *J Vasc Surg*. 2008 May;(47):975-81. doi: <http://dx.doi.org/10.1016/j.jvs.2008.01.005>.
11. Belkin VS, Dorofeev AA, Mashkov VS, Usmanov MU. Morfometricheskii analiz sostoianiia vnutriorgannykh krovenosnykh sosudov [The morphometric analysis of the intraorganic blood vessels]. *Arkh Anatomii Gistologii Embriologii*. 1980;(7):88-93.
12. Sergienko VI, Bondareva IB. Matematicheskaiia statistika v klinicheskikh issledovaniiaxh [Mathematical statistics in clinical trials]. Moscow, RF: Geotar Meditsina; 2000. 256 p.

**Адрес для корреспонденции**

61022, Украина, г. Харьков,  
пр. Науки, д. 4,  
Харьковский национальный  
медицинский университет,  
кафедра патологической анатомии,  
тел.: +38 095 219-53-53,  
e-mail: daryagalata@gmail.com,  
Галата Дарья Игоревна

**Сведения об авторах**

Белов С.Г., д.м.н., профессор кафедры хирургии и проктологии Харьковской медицинской академии последиипломного образования.

Данилова О.В., врач-хирург Харьковского городского центра «Диабетическая стопа».

Тарабан И.А., д.м.н., профессор кафедры хирургии №1 Харьковского национального медицинского университета.

Галата Д.И., к.м.н, доцент кафедры патологической анатомии Харьковского национального медицинского университета.

Горголь Н.И., к.м.н., доцент кафедры патологической анатомии Харьковского национального медицинского университета.

Потапов С.Н., к.м.н., доцент кафедры патологической анатомии Харьковского национального медицинского университета.

**Информация о статье**

*Поступила 30 сентября 2016 г.*

*Принята в печать 12 декабря 2016 г.*

*Доступна на сайте 28 марта 2017 г.*

**Address for correspondence**

61022, Ukraine, Kharkov,  
Science pr., 4,  
Kharkiv National Medical University,  
Department of pathological anatomy,  
Tel.:+ 38 095 219-53-53  
e-mail: daryagalata@gmail.com  
Daria I. Galata

**Information about the authors**

Belov S.G. MD, Professor of department of surgery and proctology, Kharkov Medical Academy of Post-graduate Education.

Danilova O.V. Surgeon of Kharkov municipal Center «Diabetic Foot».

Taraban I.A. MD, Professor of department of surgery N1, Kharkov National Medical University.

Galata D.I. PhD, Ass. Professor of department of the pathologic anatomy, Kharkov National Medical University.

Gorgol N.I. PhD, Ass. Professor of department of the pathologic anatomy, Kharkov National Medical University.

Potapov S.N. PhD, Ass. Professor of department of the pathologic anatomy, Kharkov National Medical University.

**Article history**

*Received 30 September 2016*

*Accepted 12 December 2016*

*Available online 28 March 2017*

Журнал «Новости хирургии» включен в подписной каталог печатных средств массовой информации Республики Беларусь: индивидуальная подписка – индекс 00129, ведомственная подписка – индекс 001292.

Журнал «Новости хирургии» включен в каталоги Российской Федерации («Газеты и журналы» ОАО «Агентство Роспечать», ООО «Информнаука», ЗАО «МК-Периодика»); Украины (ГП «Пресса»); Молдовы (ГП «Пошта Молдовей»); Литвы (АО «Летуvas паштас»); Латвии (ООО «Подписное агенство PKS»); Германии («Kuchnerov STEUROBOOKS»), Болгарии (Фирма «INDEX»).

## **НОВОСТИ ХИРУРГИИ**

**ТОМ 25, 2/2017**

Главный редактор А.Н. Косинец  
Компьютерный набор и верстка О.А. Сушко  
Корректор Т.Ю. Васильева

Подписано в печать 23.02.2017 г. Формат 60×84 1/8. Бумага типографская №2.  
Печать – ризография. Гарнитура «TimesDL». Усл. печ. л. 12,56. Уч.-изд. л. 13,50/ Тираж 1000.  
Заказ № 319.

**<http://www.surgery.by>**

Отпечатано с оригинала-макета в типографии  
УО «Витебский государственный медицинский университет».  
ЛП №02330/453 от 30.12.2013.  
Пр. Фрунзе, 27, 210023, г. Витебск