



ISSN 2410-5155 (Online), ISSN 2311-4495 (Print)

Трансляционная Медицина Translational Medicine

Научно-практический рецензируемый медицинский журнал

3 (3), 2016

СБОРНИК РАБОТ

конкурса молодых ученых
«Санкт-Петербургского
аритмологического форума 2016»,

посвященного 30-летию
службы аритмологии НИИ кардиологии —
СЗФМИЦ им. В. А. Алмазова

23–25 июня 2016 года
Санкт-Петербург

| Содержание | Content |
|--|--|
| ПРОТОКОЛЫ КЛИНИЧЕСКИХ ИССЛЕДОВАНИЙ | CLINICAL TRIAL PROTOCOL |
| 79 Наймушин М.А., Михайлов Е.Н., Лебедев Д.С. Робот против рук. Дизайн рандомизированного клинического исследования роботизированной катетерной абляции персистирующей фибрилляции предсердий | 79 Naymushin M.A., Mikhailov E.N., Lebedev D.S. Robot versus manual ablation persistent atrial fibrillation (ru_spb) |
| КЛИНИЧЕСКИЕ НАБЛЮДЕНИЯ | CASE REPORTS |
| 85 Чичкова Т.Ю., Мамчур С.Е. Клинический случай радиочастотной катетерной абляции персистирующей фибрилляции предсердий после неуспешной процедуры «лабиринт» | 85 Chichkova T.Yu., Mamchur S.E. Case of radiofrequency catheter ablation of persistent atrial fibrillation after unsuccessful maze procedure |
| 89 Бородин Н.В., Лышова О.В. Клинический случай: электрическая нестабильность миокарда у мужчины с артериальной гипертензией и синдромом обструктивного апноэ-гипопноэ сна | 89 Borodin N.V., Lyshova O.V. Case report: myocardial electrical instability in man with arterial hypertension and obstructive sleep apnea-hypopnea syndrome |
| 93 Владинос А.В., Куракова Е.Н. Клинический случай сочетанного нарушения сердечного ритма у пациентки с миокардитом | 93 Vladinos A.V., Kurakova E.N. A clinical case of combined disturbances of cardiac rhythm in patient with myocarditis |
| 97 Ляховец Е.Г., Костенко В.А., Скородумова Е.А., Шуленина Ю.Б. Жизнеугрожающие аритмии со спонтанным восстановлением синусового ритма у пациента с острым коронарным синдромом | 97 Lyakhovets E.G., Kostenko V.A., Skorodumova E.A., Shulenina Y.B. Life-threatening arrhythmias with spontaneous restoration of sinus rhythm in a patient with acute coronary syndrome |
| 101 Молотягин Д.Г. Клинический случай синдрома бругада у больного с полиморфной желудочковой тахикардией | 101 Molotyagin D.G. Clinical case of brugada syndrome in patient with polymorphic ventricular tachycardia |
| 105 Чугунова Ю.В. Клинический случай: сложные нарушения ритма сердца после коррекции дефекта межпредсердной перегородки | 105 Chugunova Yu.V. Case report: complex arrhythmias after correction of atrial septal defect |
| 109 Ахмедов Ф.С., Зиядуллаев Ш.Х., Душанова Г.А., Аралов Н.Р. Перипартальная кардиомиопатия (случай из практики) | 109 Akhmetov F.S., Ziyadullaev Sh.Kh., Dushanova G.A., Aralov N.R. Peripartum cardiomyopathy. Case report |
| 112 Долгинина С.И., Солдаткина И.П., Лапшина Н.В., Мазилев М.М., Поляков С.П., Горбунов К.А. Случай успешного устранения двух вариантов расположения левостороннего пучка Кента у пациента с ортодромной тахикардией | 112 Dolginina S.I., Soldatkina I.P., Lapshina N.V., Mazilov M.M., Polyakov S.P., Gorbunov K.A. Successful treatment of two left-side accessory pathways in patient with orthodromic tachycardia |

////////////////////////////////////

КЛИНИЧЕСКИЙ СЛУЧАЙ СИНДРОМА БРУГАДА У БОЛЬНОГО С ПОЛИМОРФНОЙ ЖЕЛУДОЧКОВОЙ ТАХИКАРДИЕЙ

Молотягин Д.Г.

Харьковский национальный медицинский университет, Харьков,
Украина

Контактная информация:
Молотягин Дмитрий Геннадьевич,
Харьковский национальный медицинский
университет
пр. Науки, д. 4, Харьков, Украина, 61022.
E-mail: dmitry.molotiagin@gmail.com

Статья поступила в редакцию 06.05.2016
и принята к печати 01.06.2016.

////////////////////////////////////

Резюме

Материал изложен на примере клинического случая. У мужчины 36 лет был диагностирован синдром Бругада. Этот случай обратил на себя внимание благодаря наличию у больного молодого возраста сложного нарушения ритма в виде полиморфной желудочковой тахикардии, не поддающейся медикаментозной коррекции, с наличием бругадоподобных изменений на электрокардиограмме после кардиоверсии и сложным диагностическим поиском.

Ключевые слова: синдром Бругада, полиморфная желудочковая тахикардия

Для цитирования: Клинический случай синдрома Бругада у больного с полиморфной желудочковой тахикардией. Молотягин Д.Г. Трансляционная медицина. 2016; 3 (3): .101–104.

////////////////////////////////////

CLINICAL CASE OF BRUGADA SYNDROME IN PATIENT WITH POLYMORPHIC VENTRICULAR TACHYCARDIA

Molotyagin D.G.

Kharkov National Medical University, Kharkov, Ukraine

Corresponding author:

Dmitriy G. Molotyagin,
Kharkov National Medical University,
4 Nauki avenue, Kharkov, Ukraine 61022.
E-mail: dmitry.molotiagin@gmail.com

Received 06 May 2016; accepted 01 June
2016.

////////////////////////////////////

Abstract

Material was based on the example of clinical case. A man of 36 years old was diagnosed Brugada syndrome. The clinical case attracted attention. In young patient was presented difficult arrhythmia such as polymorphic ventricular tachycardia which was refractory to medical correction, with the presence of changes like Brugada syndrome on the electrocardiogram after cardioversion and complex diagnostic search.

Key words: Brugada syndrome, polymorphic ventricular tachycardia

For citation: Molotyagin D. G. Clinical case of Brugada syndrome in patient with polymorphic ventricular tachycardia. Translyatsionnaya medicina = Translational Medicine. 2016; 3 (3): 101–104.

Синдром Бругада — это наследственное заболевание, обусловленное мутацией гена SCN5A, расположенного в плече р 3-й хромосомы, кодирующего биосинтез белковых субъединиц α -натриевых каналов кардиомиоцитов. Заболевание имеет аутосомно-доминантный тип наследования. На сегодняшний день известно около пяти генов, ответственных за развитие этого заболевания, мутация в любом из них может привести к развитию заболевания.

Синдром Бругада является причиной более чем 50 % внезапных некоронарогенных смертей в молодом возрасте. Клинические проявления синдрома развиваются обычно в возрасте 30–40 лет. Мужчины болеют в 8–10 раз чаще, чем женщины.

Клиническая картина заболевания характеризуется частым возникновением синкопе на фоне приступов желудочковой тахикардии (ЖТ) и внезапной сердечной смертью, преимущественно во сне, а также отсутствием признаков органического поражения миокарда при аутопсии. Диагностика синдрома Бругада представляет для врачей значительные трудности, о чем свидетельствует частота диагностических ошибок. Одной из причин таковых является недостаточное знание врачами

клиники и диагностических критериев данного заболевания.

В связи с этим нам представляется заслуживающим внимания редкое клиническое наблюдение синдрома Бругада в практике городской больницы.

Больной Е.М.С., 36 лет, доставлен в приемное отделение ХГКБ № 27 в ургентном порядке из дома с жалобами на чувство нехватки воздуха, чувство учащенного сердцебиения, общую слабость. Из анамнеза известно, что данные жалобы больной отмечает в течение нескольких лет, однако за медицинской помощью не обращался. Приступы купировались самостоятельно в покое. Настоящее ухудшение отмечает с вечера обращения, когда после приема алкоголя появились вышеописанные жалобы, больной потерял сознание продолжительностью до 5 минут. Родственниками была вызвана бригада скорой медицинской помощи. На ЭКГ зафиксирована полиморфная ЖТ (рис.1).

Больному оказана помощь на догоспитальном этапе (кордарон 150 мг в/в болюсно и 300 мг в/в капельно). С учетом неэффективности медикаментозной дефибрилляции больному была проведена кардиоверсия разрядом 100 кДж, после чего был восстановлен синусовый ритм. Больной доставлен

Рисунок 1. ЭКГ на догоспитальном этапе

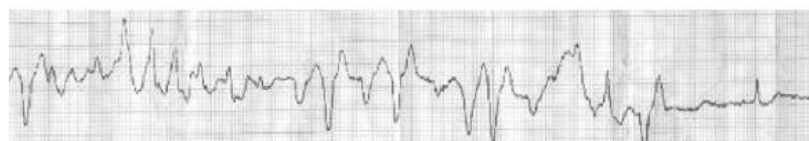
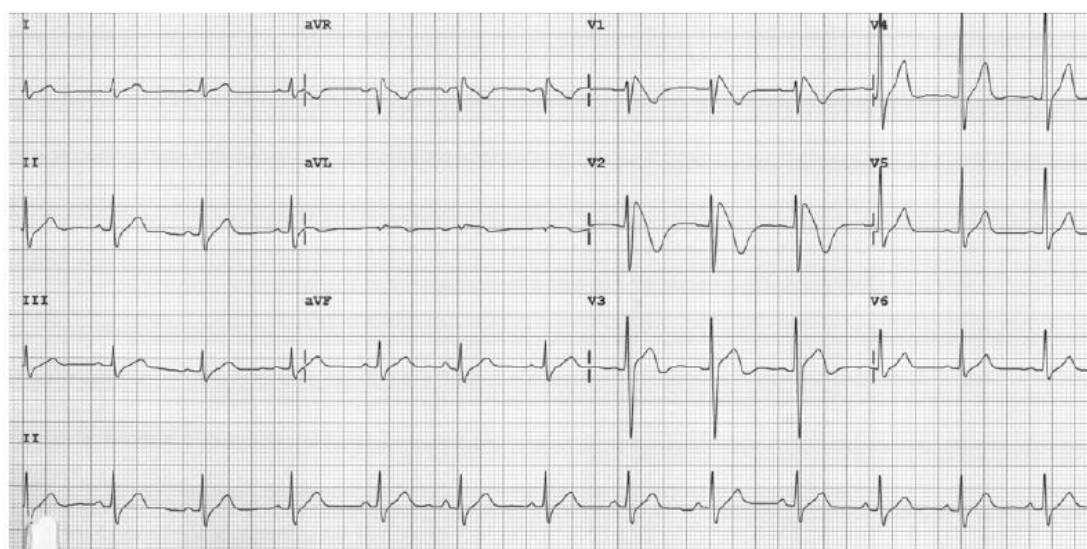


Рисунок 2. ЭКГ на момент перевода больного в кардиологическое отделение (25 мм/с)



в приемное отделение Харьковской городской клинической больницы № 27, госпитализирован в отделение интенсивной терапии.

Из анамнеза жизни известно, что отец больного умер в возрасте 34 лет.

При осмотре состояние больного средней степени тяжести. В сознании. Положение активное. Температура тела 37,8°C. Кожа чистая, бледная. Периферические лимфоузлы не увеличены. Над легкими: перкуторно — легочный звук, аускультативно — везикулярное дыхание. ЧДД — 19 в минуту. Границы относительной сердечной тупости не расширены. Тоны сердца несколько приглушены, ритмичны, тахикардия. АД_{дек} = АД_{син} = 100/70 мм рт. ст. ЧСС = Пульс = 100 уд/мин. Живот мягкий, безболезненный. Печень не увеличена. Симптом Пастернацкого отрицательный с обеих сторон. Стул и мочеиспускание без особенностей. Периферических отеков нет. В условиях отделения интенсивной терапии больному была продолжена инфузия антиаритмических препаратов.

После стабилизации состояния для дальнейшего обследования и лечения больной переведен в кардиологическое отделение.

При обследовании: клинические анализы крови, мочи, биохимический анализ крови — без патологии; дислипидемии выявлено не было; при выполнении Rø ОГК — без очагово-инfiltrативных изменений; по данным ЭхоКГ сердца у больного визуализирован пролапс митрального клапана 1 ст. с регургитацией 1 ст.; на ЭКГ: ритм синусовый, неполная блокада правой ножки пучка Гиса, косонисходящая элевация сегмента ST и инверсия зубца T в правых грудных отведениях (Рис.2).

При холтеровском мониторировании ЭКГ регистрировалась лишь редкая одиночная мономорфная правожелудочковая экстрасистолия. Ни в ходе суточного мониторирования ЭКГ, ни при велоэргометрии не было зарегистрировано ишемических изменений.

Принимая во внимание молодой возраст больного, жалобы на чувство нехватки воздуха, чувство учащенного сердцебиения, данные анамнеза: потеря сознания, смерть родственника в молодом возрасте; объективный статус: бледность кожных покровов, наличие тахикардии, субфебрильной температуры; изменения на электрокардиограмме: неполная блокада правой ножки пучка Гиса, косо-

нисходящая элевация сегмента ST и инверсия зубца T в правых грудных отведениях, у больного был заподозрен синдром Бругада.

1. Больной был направлен на консультацию в Институт общей и неотложной хирургии им. В.Т. Зайцева, где ему было проведено чреспищеводное электрофизиологическое исследование, в ходе которого была индуцирована ЖТ.

2. Проведенные исследования позволили сделать вывод о том, что у больного имеет место синдром Бругада 1 типа.

3. Для верификации диагноза больному было рекомендовано обратиться в специализированный медико-генетический центр. Проведенное молекулярно-генетическое исследование подтвердило мутацию гена SCN5A.

4. Для дальнейшего лечения больной направлен в Институт общей и неотложной хирургии им. В.Т. Зайцева для имплантации кардиовертера-дефибриллятора с учетом наличия у больного угрожающих жизни нарушений ритма.

5. Этот случай обратил на себя внимание благодаря наличию у больного молодого возраста сложного нарушения ритма в виде полиморфной ЖТ, не поддающейся медикаментозной коррекции; с наличием изменений на ЭКГ после кардиоверсии. Учитывая редкую встречаемость данного синдрома в клинической практике, сложность проведения диагностических процедур и отсутствие четких алгоритмов ведения таких пациентов, данный клинический случай будет полезен для ознакомления врачам разных специальностей.

6. Представленное наблюдение показательно в двух аспектах: во-первых, в связи с высокой точностью верификации диагноза (подтвержден в медико-генетическом центре), во-вторых, в связи с непростой дорогой к постановке этого диагноза.

Конфликт интересов / Conflict of interest

Автор заявил об отсутствии потенциального конфликта интересов. / The author declares no conflict of interest.

Информация об авторах

Молотягин Дмитрий Геннадьевич — клинический ординатор, кафедра внутренней медицины № 2 и клинической иммунологии и аллергологии, Харьковский национальный медицинский университет, Харьков, Украина.

Author information:

Dmitriy G. Molotyagin, Clinical Intern, Department of Internal Medicine № 2 and Clinical Immunology and Allergology, Kharkov National Medical University, Kharkov, Ukraine.